UNIVERSITÉ DE NANCY FACULTÉ DE MÉDECINE

1964 N° 50

LES TRISOMIES 13-15 et 16-18

THÈSE

présentée et soutenue publiquement le 17 juin 1964

pour obtenir le grade de

DOCTEUR EN MEDECINE

par

CLAUDE KAHN

Ancien Externe des Hôpitaux de Nancy

Lauréat de la Faculté

né le 1er mai 1937, à Roubaix (Nord)

Examinateurs de la Thèse:

MM. NEIMANN, *Professeur* ..... *Président*

BEAU, *Professeur*
PIERSON, *Maître de Conf. Agrégé*
MANCIAUX, *Maître de Conf. Agrégé* } *Juges*

NANCY
IMPRIMERIE GEORGES THOMAS
1965

UNIVERSITÉ DE NANCY FACULTÉ DE MÉDECINE

1964 N° 50

LES TRISOMIES 13-15 et 16-18

THÈSE

présentée et soutenue publiquement le 17 juin 1964

pour obtenir le grade de

DOCTEUR EN MEDECINE

par

CLAUDE KAHN

Ancien Externe des Hôpitaux de Nancy

Lauréat de la Faculté

né le 1er mai 1937, à Roubaix (Nord)

UNIVERSITEITSBIBLIOTHEEK - LEIDEN -

Examinateurs de la Thèse:

MM. NEIMANN, *Professeur* ..... *Président*

BEAU, *Professeur*
PIERSON, *Maître de Conf. Agrégé*
MANCIAUX, *Maître de Conf. Agrégé* } *Juges*

NANCY
IMPRIMERIE GEORGES THOMAS
1965

Digitized by the Internet Archive
in 2026

https://archive.org/details/IA41555001_0002

Université de Nancy - Faculté de Médecine

Doyen: M. A. Beau

Assesseur: M. J. Roussel

Doyens Honoraires
MM. Lucien, Parisot et P. Simonin.

Professeurs Honoraires
MM. Jacques, Jeandelize, Santenoise, Chaillert-Bert, Hamant, Binet, Abel, Mutel, Franck, Melnotte, Vermelin, Guillemin, Houpert.

PROFESSEURS

Anatomie	M. Beau.
Anatomie pathologique	M. Florentin.
Chimie biologique	M. Wolff.
Bactériologie et Parasitologie	M. Helluy.
Clinique Chirurgicale A	M. Chalnot.
Clinique Chirurgicale B	M. Bodart.
Clinique Dermato-Syphiligraphique	M. Beurey.
Clinique gynécologique	M. Bertrand.
Clinique médicale A	N.
Clinique médicale B	M. Kissel.
Clinique de Neurologie et psychiatrie	M. Arnould G.
Clinique de Pédiatrie et puériculture	M. Neimann.
Clinique obstétricale	M. Hartemann J.
Clinique ophtalmologique	M. Thomas.
Clinique oto-rhino-laryngologique	M. Grimaud.
Clinique Rhumatologique	M. Louyot.
Clinique Stomatologique	M. Gosserez.
Clinique de Pneumo-phtisiologie	M. Lamy.
Clinique des voies urinaires	N...
Clinique de Neuro-chirurgie	M. Lepoire.
Electro-radiologie clinique	M. Roussel.
Embryologie	M. Dollander.
Histologie	M. Legait.
Hydrologie thérapeutique et climatologique	M. Merklen.
Hygiène et médecine sociale	M. Senault.
Médecine Légale	M. Heully.
Médecine du travail et réadaptation	M. Pierquin.
Pathologie chirurgicale	M. Lochard.
Pathologie médicale	M. Herbeuval.
Physiologie	M. Arnould P.
Physio-pathologie respiratoire	M. Sadoul.
Physique	M. Burg.
Thérapeutique	M. Faivre.
Séméiologie chirurgicale	M. Sommelet.

PROFESSEUR A TITRE PERSONNEL

MM. Hartemann Pierre, De Lavergne, Houel, Brehant, Dureux.

PROFESSEURS SANS CHAIRE

MM. Rauber, Richon, Cordier.

AGRÉGÉS PÉRENNISÉS

Médecine	M. Larcan.
Obstétrique	M. Ribon.

MAITRES DE CONFERENCES AGRÉGÉS

Anatomie	M. Cayotte.
Carcinologie	M. Chardot.
Chimie	M. Paysant.
Chimie	M. Nabet.
Hématologie	M. Streiff.
Histologie	M. Grignon.
Hygiène	M. Debry.
Pathologie expérimentale	M. Lacoste.
Pharmacologie	M. Lamarche.
Physique	M. Martin.
Physiologie	M. Boulangé.
Physiologie	M. Bouverot.
Physiologie	M. Boura.
Bactériologie	M. Burdin
Electroradiologie	M. Antoine.
Pédiatrie et puériculture	M. Pierson.
Pédiatrie et puériculture	M. Manciaux.
Médecine	M. Schmitt.
Neurologie et psychiatrie	M. Tridon.
Maladies infectieuses	N...
Médecine légale	M. de Ren.
Médecine et thérapeutique	M. Grilliat.
Médecine et thérapeutique	M. Babeau
Médecine et thérapeutique	M. Cuny

AGRÉGÉS EN EXERCICE

Chirurgie	M. Benichoux.
Chirurgie	M. Michon J.
Chirurgie	M. Grosdidier.
Chirurgie	M. Prevot.
Chirurgie	M. Vichard.
Chirurgie	M. Fritsch.
Médecine	M. Gilgenkrantz.
Médecine	M. Huriet.
Médecine	M. Gaucher.
Médecine légale et médecine du travail	M. Pernot.
Neurologie et psychiatrie	M. Laxenaire.
Ophtalmologie	M. Algan.
Oto-rhino-laryngologie	M. Wayoff.
Urologie	M. Guillemin.

CHARGÉS DE COURS

Cardiologie	M. Faivre.
Chirurgie et orthopédie infantiles	M. Beau.
Gériatrie	M. Herbeuval.
Maladies mentales	M. Hacquard.
Médecine expérimentale	M. Sadoul.

AGRÉGÉS LIBRES

MM. André, Arnulf.

Secrétaire: M. Seurot.

La Faculté a arrêté que les opinions émises dans les dissertations qui lui seront présentées doivent être considérées comme propres à leurs auteurs et qu'elle n'entend ni les approuver, ni les improuver.

A notre Maître et Président de Thèse,

MONSIEUR LE PROFESSEUR NEIMANN

Professeur de Clinique Médicale Infantile

Que ce travail qu'il a bien voulu nous confier soit pour nous l'occasion de lui exprimer notre profonde admiration.

Son érudition, sa modestie et son dévouement quotidien sont pour nous un exemple.

Nous le prions d'agréer l'hommage respectueux de notre vive reconnaissance pour l'enseignement qu'il nous dispense et pour le très grand honneur qu'il a bien voulu nous faire en acceptant de présider cette thèse.

A Monsieur le Professeur BEAU

Professeur d'Anatomie
Doyen de la Faculté de Médecine
Chirurgien des Hôpitaux
Chevalier de la Légion d'Honneur

Il nous a fait le très grand honneur de bien vouloir siéger dans notre jury de thèse.

Qu'il nous soit permis de le remercier pour l'intérêt qu'il a manifesté à notre travail.

Nous lui présentons l'hommage de notre profonde déférence.

A Monsieur le Professeur Agrégé M. PIERSON

Maître de Conférences Agrégé de Pédiatrie et Puériculture

C'est avec la plus grande sollicitude qu'il a sacrifié des moments précieux pour nous conseiller.

Il a été pour nous un maître bienveillant qui nous a guidé dans l'élaboration de notre travail.

Qu'il veuille bien trouver ici le témoignage de notre profonde reconnaissance et de notre vive admiration.

A Monsieur le Professeur Agrégé MANCIAUX

Maître de Conférences Agrégé de Pédiatrie et Puériculture

Nous sommes heureux de le compter parmi nos juges.

Qu'il soit assuré de notre reconnaissance, et de notre vive gratitude pour l'intérêt qu'il nous a toujours témoigné.

À nos Maîtres dans les Hôpitaux
au cours de nos stages d'externe

Monsieur le Professeur BERTRAND

Monsieur le Professeur BEAU

Monsieur le Professeur GERBAUT

Monsieur le Professeur MICHON (in memoriam)

Monsieur le Professeur ARNOULD

Monsieur le Professeur NEIMANN

A nos Maîtres à la Faculté

En hommage respectueux pour la haute valeur de leur enseignement.

Nous remercions vivement :

Monsieur le Professeur E. de LAVERGNE

Nous tenons à lui exprimer notre sincère reconnaissance pour l'intérêt qu'il nous a témoigné en acceptant de nous accueillir dans son laboratoire.

Monsieur le Professeur DOLLANDER

dont les conseils embryologiques nous ont été précieux.

Monsieur le Professeur RAUBER

pour l'étude histologique des viscères.

Monsieur le Professeur CORDIER

pour les documents qu'il a eu l'amabilité de nous communiquer.

Monsieur le Professeur PERNOT

qui s'est chargé de l'étude anatomique du cœur.

Monsieur le Professeur TRIDON

qui nous a aimablement communiqué une observation et des documents.

Madame le Docteur G. GILGENKRANTZ

Avec nos remerciements pour l'aide précieuse et l'accueil cordial qu'elle nous a toujours réservés.

Monsieur le Docteur VADOT

pour sa contribution à l'étude anatomique du cerveau.

Nous remercions également Mademoiselle G. KOEST, Conservateur et tout le personnel de la Bibliothèque de la Faculté de Médecine de Nancy.

Aux médecins de la Clinique Médicale Infantile,

MONSIEUR LE DOCTEUR LASCOMBES
Médecin Assistant des Hôpitaux

MONSIEUR LE DOCTEUR GENTIN
Médecin Assistant des Hôpitaux

MONSIEUR LE DOCTEUR DALAUT
Médecin Assistant des Hôpitaux

MONSIEUR LE DOCTEUR VERT
Médecin Assistant des Hôpitaux

MONSIEUR LE DOCTEUR DUCAS
Chef de Clinique

MADAME LE DOCTEUR OLIVE
Médecin Attaché de Faculté, Chef de Clinique

MADAME LE DOCTEUR WORMS
Médecin Attaché

En remerciement pour leur enseignement.

A la mémoire de mes chers Parents

disparus dans les camps de la mort nazis (Auchswitz, 1944)

A ma Femme,

En témoignage de mon amour et de ma reconnaissance pour l'aide très importante qu'elle m'a apportée dans ce travail.

A mon Oncle et ma Tante A. MICHEL

Ils m'ont accueilli dans leur foyer. Qu'ils trouvent ici le témoignage de ma très vive reconnaissance et de ma profonde affection.

A mes BeauxParents

Pour tout ce qu'ils font pour moi, je tiens à leur exprimer ici l'hommage de ma profonde reconnaissance et de mon attachement très sincère.

A mes Oncles et Tantes

A mes Cousins et Cousines

A mes Beaux-Frères et Belle-Sœur

A toute ma Famille

A mes Camarades de l'Externat

A tous mes Amis.

SERMENT

Sur ma conscience, en présence de mes Maîtres et de mes Condisciples, je jure d'exercer la médecine suivant les lois de la morale et de l'honneur, et de pratiquer scrupuleusement tous mes devoirs envers les malades, mes confrères et la Société.

INTRODUCTION

Longtemps matière à des divagations de toutes sortes, l'étude scientifique de la tératologie commence avec HALLER en 1768.

Elle n'a pu, à ses débuts, comme le souligne G. LEPLAT (38) que recueillir des observations de monstruosités apparues sporadiquement chez l'homme ou les animaux, et tenter des explications plus hypothétiques que justifiées.

« Les anomalies résultent d'inégalités ou de circonstances insolites dans la formation et le développement des organes. Si les lois tératologiques dérivent des lois embryologiques, ce dont nous ne pouvons désormais douter, il est par trop évident que la découverte des causes des formations et des développements anormaux est en très grande partie subordonnée à la connaissance des causes des formations et des développements normaux », écrit Isidore GEOFFROY de Saint-Hilaire, en 1832 (66 b).

Cet auteur défendit encore l'idée, déjà formulée par son père, d'une tératogénèse expérimentale. Mais elle ne fut réellement réalisée que par DARESTRE à la fin du XIXe siècle.

A cette époque, NAUDIN et MENDEL effectuaient les premières études de génétique sur les espèces végétales. Tombés dans l'oubli, ces travaux devaient, par la suite, s'avérer être la source de recherches la plus féconde utilisée pour l'étude des origines des anomalies du développement.

Au début du siècle, MORGAN et ses élèves établissaient, chez la Drosophile, la coïncidence entre le nombre de

groupes de gènes associés entre eux et celui des paires chromosomiques. Il devenait admis que les facteurs héréditaires étaient portés par les chromosomes, supports d'un grand nombre de gènes.

L'ère de la génétique chromosomique humaine s'ouvre avec la découverte par Lejeune et Turpin, en 1959, d'une trisomie chez les mongoliens qui fait du mongolisme la première maladie chromosomique humaine individualisée; elle marque une nouvelle étape dans la connaissance des mécanismes de production des anomalies du développement.

L'année suivante, en 1960, deux autres trisomies sont isolées: la première par Edwards, Harnden, Cameron, Crosse, Wolff; l'autre par Patau, Smith, Therman, Inhorn, Wagner.

Une des premières observations françaises de trisomie de Patau, recueillie à la Clinique de Médecine Infantile de M. le Professeur Neimann, nous fournit l'occasion d'étudier cette trisomie, et de constater la parenté clinique entre trisomies de Patau et d'Edwards.

Voici quel sera le plan de notre étude :

La première partie sera clinique :

présentation de la trisomie recueillie à la Clinique de Médecine Infantile* ;

description et comparaison clinique des trisomies 13-15 et 16-18 à partir de toutes les observations connues ;

présentation de deux observations recueillies à la Clinique de Pédiatrie et Puériculture et recherche dans la littérature d'observations évoquant ces aberrations chromosomiques.

Puis nous poursuivrons par *l'étude du diagnostic cytogénétique et clinique.*

Avec les trisomies à 47 chromosomes.

Le problème des trisomies à 46 chromosomes.

Les trisomies de PATAU et d'EDWARDS associées à d'autres aberrations chromosomiques.

Les mosaïques et les trisomies partielles.

Les phénocopies.

Description d'une observation recueillie à la Clinique de Pédiatrie, évocatrice de la trisomie 16-18, mais avec un caryotype anormal d'un type non encore connu.

Enfin, dans le cadre de *l'étio-pathogénie,* nous envisagerons :

l'enquête étiologique ;

les origines de l'aberration chromosomique ;

les principales hypothèses pathogéniques.

* Une observation de trisomie d'EDWARDS a été recueillie après la rédaction de ce travail ; elle sera présentée au XXe Congrès de l'Association des Pédiatres de Langue française.

PREMIÈRE PARTIE

LES SYNDROMES DE PATAU ET D'EDWARDS

Présentation de l'observation de Trisomie D_1 de la Clinique de Pédiatrie et Puériculture de Nancy

L'enfant Serge D... (149), de sexe masculin, est hospitalisé à l'âge de 17 jours à la Clinique de Médecine Infantile, Service de M. le Professeur NEIMANN, pour anorexie et malformations congénitales multiples.

La grossesse a été normale. L'accouchement s'est effectué normalement et à terme. Il a crié avec un certain retard, sans qu'il soit cependant nécessaire de procéder à une réanimation. La durée exacte de l'anoxie néo-natale n'est pas connue. Son poids de naissance est de 3 800 g. Nous n'avons pas de renseignement sur l'examen du placenta.

A sa naissance, sa mère était âgée de 29 ans, son père de 35 ans. Ils n'ont entre eux aucun lien de parenté ; ils sont tous deux en excellente santé, ne sont porteurs d'aucune anomalie congénitale, et n'ont aucun passé pathologique. Ils ont deux autres enfants, deux garçons normaux, nés en 1956 et 1957.

L'enfant a été nourri au sein pendant une semaine, puis par alimentation artificielle, parce qu'il refusait de têter. Il vomissait de temps en temps, immédiatement après la pesée d'un biberon. Il a rattrapé son poids de naissance au dixième jour (voir p. 8).

Un subictère est apparu entre le quatrième et le sixième jour.

L'examen de l'enfant, à son entrée au Service, met en évidence des anomalies multiples (voir planche I et II).

Son crâne est hyperbrachycéphale, le front très fuyant. Le visage est grossier et inexpressif, le cuir chevelu plutôt rare, et on note à la partie haute de l'occiput, en avant de la fontanelle postérieure, une zone d'aplasie cutanée alopécique, gros-

sièrement circulaire, de 2 cm de diamètre. Le périmètre cranien est normal, de 36 cm pour un périmètre thoracique de 34 cm.

Les paupières sont fermées en permanence, leur ouverture est gênée par l'existence d'un entropion bilatéral. La position des orbites est normale, il n'y a pas d'hypertélorisme ni d'hypotélorisme. La base du nez est normale mais sa racine apparaît comme écrasée, constituée par une sorte de tuméfaction triangulaire, dont le sommet supérieur communique avec le front, et dont la base inférieure large prolonge le nez en le débordant latéralement. Cette zone est recouverte d'une peau absolument normale. La bouche est petite, non triangulaire, la lèvre supérieure, très peu apparente, est le siège d'un entropion, la lèvre inférieure est par contre normale. Le palais est ogival, mais sans fissure, la langue normale. L'implantation des deux oreilles est basse ; elles sont au même niveau, petites et mal ourlées, repliées sur elles-mêmes ; le tubercule de Darwin est proéminent, la conque plate et non creusée. Il y a enfin une micrognathie.

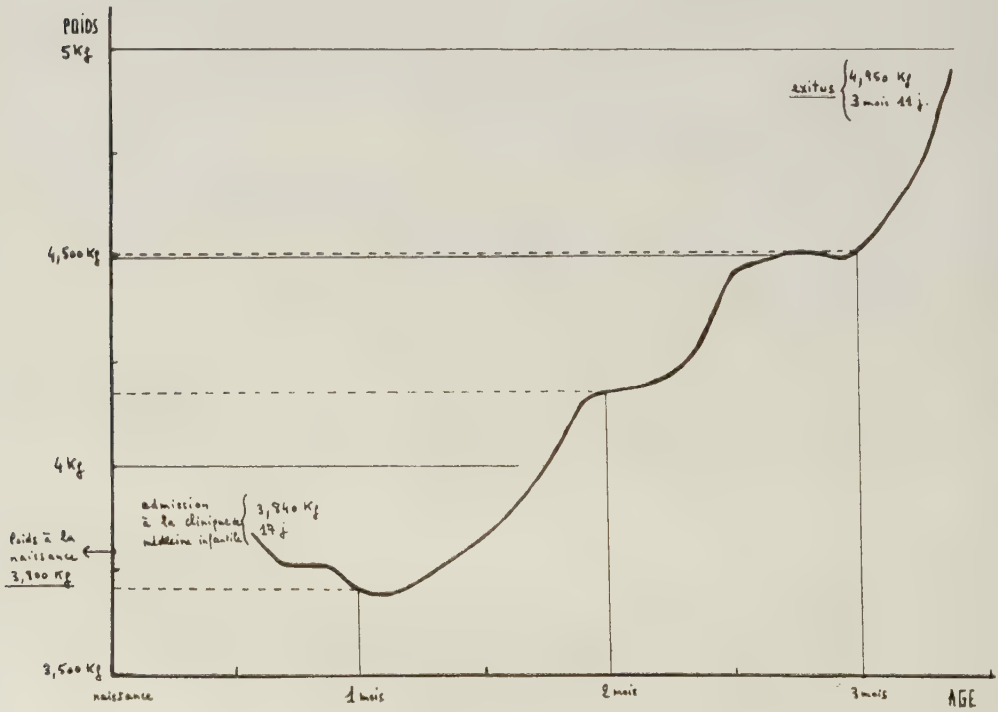

CROISSANCE PONDÉRALE DE L'ENFANT SERGE D...

Le cou est court. Les avant-bras présentent de chaque côté deux sillons circulaires perpendiculaires à l'axe du membre, situés l'un au-dessus du poignet, l'autre à la partie moyenne de l'avant-bras. L'enfant garde ses poings fermés, les doigts sont maintenus constamment en flexion et leur extension, très difficile, révèle des deux côtés la présence de plis palmaires anormaux. Les pouces sont d'insertion basse, les ongles sans anomalies.

Le thorax est étroit et symétrique, les seins sont en position normale.

L'abdomen apparaît sans anomalie.

La verge, très courte, est enfouie dans un repli scrotal.

Les testicules sont en position ectopique dans la partie haute des canaux inguinaux.

La région sacrée présente un sinus pilonidal: le pli fessier est interrompu à sa partie supérieure et remplacé, sur 4 cm, par deux sillons parallèles et obliques en haut et à droite.

Aux membres inférieurs, on ne note aucune malformation.

Le reste de l'examen permet de mettre en évidence une hypertonie généralisée, avec persistance de l'attitude fœtale et l'absence de presque tous les automatismes néo-nataux.

Les renseignements fournis par les examens complémentaires sont les suivants:

La numération est normale avec 4 600 000 globules rouges, la valeur globulaire à 0,95; il y a 9 600 globules blancs avec formule leucocytaire sans particularité. Le groupe sanguin est O D +.

Aucune anomalie osseuse n'est observée, sur les clichés osseux des membres, du rachis, des côtes, et du massif cranio-facial.

Sur les radiographies thoraciques, le volume du cœur et des poumons paraissent normaux.

L'E.C.G. montre un axe droit, physiologique pour l'âge.

Une urographie intra-veineuse est pratiquée après vérification du taux d'urée sanguine (0,55 g/l). Elle ne montre pas d'anomalies.

Sur les radiographies digestives, le cœcum est « flottant ».

L'examen ophtalmologique a été effectué par M. le Professeur J. CORDIER. Une microphtalmie et un colobome irien bilatéral sont mis en évidence (localisation des colobomes: 5 heures pour l'œil droit, 7 heures à gauche). L'examen des fonds d'yeux fut impossible.

L'existence d'une obstruction choanale droite est suspectée devant un jettage nasal permanent, elle est confirmée par lipiodo-graphie (Docteur WERNER).

ENFANT SERGE D... TRISOMIE D_1

A gauche :

Aspect général et face. — Paupières fermées, nez écrasé avec une sorte de tuméfaction triangulaire à sa racine, entropion de la lèvre supérieure, à noter la position en flexion des doigts.

Au milieu :

Face vue de profil. — Hyperbrachycéphalie, oreilles d'implantation basse et mal ourlées, cou court.

A droite :

Crâne vue supérieure. — Zone d'aplasie cutanée alopécique en avant de la fontanelle postérieure.

PLANCHE I

L'électroencéphalogramme pratiqué à l'âge de 1 mois est irrégulier, avec un rythme de fond rapide pour l'âge (5 à 6 cycles par seconde) et d'assez nombreuses bouffées antérieures complexes thêta et delta amples, à front raides, parfois pointues et évocatrices de comitialité.

Une encéphalographie gazeuse met en évidence une distension discrète du système ventriculaire.

L'alimentation de l'enfant s'effectue sans trop de difficultés, les vomissements sont rares.

La croissance pondérale reste cependant inférieure à la normale, avec une évolution capricieuse.

L'enfant est en proie, de temps en temps, à des épisodes de cyanose nécessitant une oxygénothérapie, et à des accès de convulsions.

A l'âge de 80 jours se manifeste un bref épisode de diarrhée, trois coprocultures restent négatives, et tout rentre rapidement dans l'ordre.

Brutalement, l'enfant meurt à l'âge de 101 jours, sans que la cause exacte n'en soit connue.

ETUDE ANATOMIQUE ET ANATOMO-PATHOLOGIQUE

Etude anatomique

Thorax

Cœur : En position normale, petit canal artériel partiellement oblitéré sur le versant pulmonaire, perméable dans sa partie aortique ; les gros vaisseaux naissent normalement de leurs cavités respectives. Présence d'un caillot adhérent sur la paroi des cavités auriculaires dont l'exérèse laisse apparaître une communication interauriculaire de type ostium secundum, de dimension moyenne (7 à 8 mm).

Poumons : Anomalie segmentaire du poumon droit avec absence de la petite scissure, celle-ci semble cependant ébauchée dans sa partie postérieure.

Thymus : Légèrement augmenté de volume.

Abdomen et organes génitaux

Absence d'accolement de tout le colon jusqu'à l'angle splénique.

Foie en position normale, pas de malformation de la voie biliaire principale.

Rate normale, accompagnée de deux rates accessoires.
Queue pancréatique d'aspect multi-kystique.
Reins d'aspects normaux. Leur poids est de 21 g et 33 g.
Surrénales : aspect normal.
Deux testicules au niveau du canal inguinal.

Etude du cerveau

Réalisée au Laboratoire d'Anatomie de la Faculté de Médecine par M. le Doyen BEAU et le Docteur VADOT (voir planche III).

I. — Face externe

On est frappé d'emblée par une absence de développement du pôle frontal. Normalement, la partie supérieure de la scissure de Rolando est sensiblement située au niveau de la moitié de la courbure antéro-postérieure du cerveau. On peut, dans ce cas, considérer que le lobe frontal est amputé de ses deux tiers environ.

La scissure de Rolando est mal individualisée. Les circonvolutions sont disposées de manière anarchique, on ne découvre aucune structure normale dans les différents lobes. Les sillons sont méconnaissables, dirigés en tous sens, nombreux et très profonds. Nous avons par conséquent un aspect de gyrencéphalie.

La scissure de Sylvius a une conformation normale et laisse voir en profondeur un lobe de l'Insula, correctement organisé.

II. — Face inférieure

On ne retrouve aucune formation rhinencéphalique antérieure. En effet, bulbe, bandelette, trigones olfactifs, de même que les racines olfactives interne et externe sont totalement absents. Les sillons, normalement rencontrés au niveau de cette face inférieure du pôle frontal, sont très modifiés. En particulier, il n'existe pas de sillon droit devant loger normalement la bandelette olfactive. On ne retrouve ni sillon olfactif interne, qui contient les formations olfactives, ni le sillon orbitaire externe, ni le sillon orbitaire moyen en « croix de Malte ». En écartant les lèvres de la scissure de Sylvius, on constate au niveau du seuil de l'Insula l'absence du repli falciforme de Haller ou limen insulæ.

Si l'on se souvient que ce repli est la continuation de la racine olfactive externe, on peut donc conclure à une *absence* totale

ENFANT SERGE D... TRISOMIE D_1

En haut, à gauche :

Membre supérieur droit. — Présence de deux sillons circulaires perpendiculaires à l'axe du membre :
au-dessus du poignet
à la partie moyenne de l'avant-bras.

En haut, à droite :

Les anomalies du sillon interfessier.

En bas, à gauche :

Main gauche. — En extension forcée ; présence de plis palmaires anormaux.

En bas, à droite :

Palais ogival.

PLANCHE II

ENFANT SERGE D... ETUDE ANATOMIQUE DU CERVEAU

En haut, à gauche :

Cerveau vue latérale. — Absence de développement du pôle frontal, gyrencéphalie.

En haut,, à droite :

Scissure interhémisphérique normale, absence de formation vermienne.

Au milieu :

Absence totale des bulbes et tractus olfactifs.

En bas, à gauche :

Ecartement des lèvres de la scissure de Sylvius.

En bas, a droite :

Section sagittale. — Agénésie presque totale du corps calleux, trigone aminci, pas d'anomalie ventriculaire.

PLANCHE III

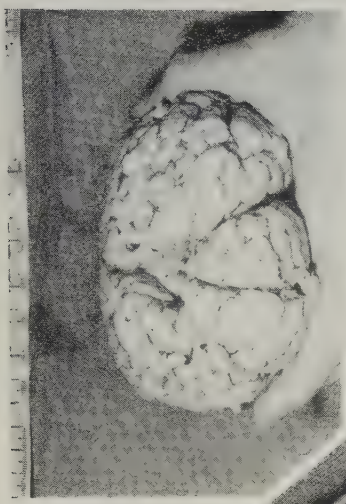

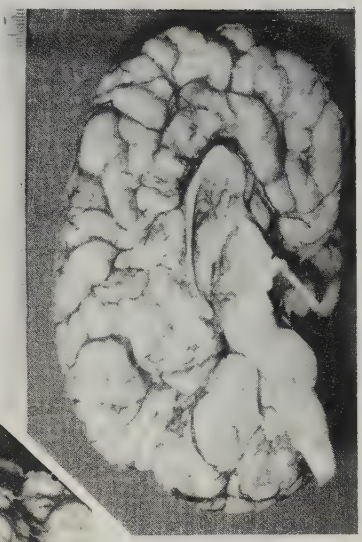

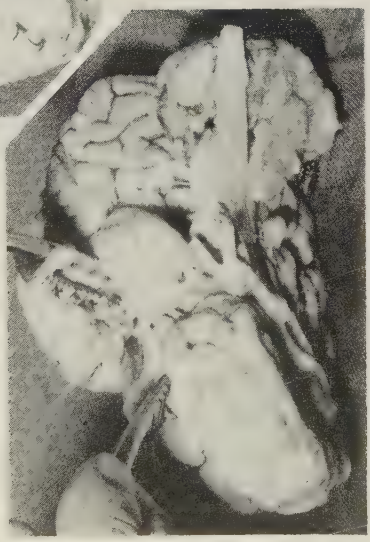

de formations rhinencéphaliques antérieures. Les circonvolutions lunaires et ambiantes ne sont pas identifiables.

La systématisation en circonvolutions 1re frontale ou gyrus rectus, 2e frontale et 3e frontale ne peut, de la sorte, être retrouvée.

III. — On procède a une section sagittale

du cerveau qui permet d'examiner la face interne et le système commissural.

Les scissures et sillons de la face interne sont, eux aussi, fortement perturbés. Toutefois, on note l'existence d'un sillon sous-frontal relativement net au niveau de la partie antérieure.

Il existe là aussi une gyrencéphalie.

IV. — Système commissural

Le corps calleux est fortement aminci, tant au niveau de sa partie antérieure, de sa partie moyenne, que de sa partie postérieure où le bourrelet du corps calleux est pratiquement inexistant. Donc agénésie presque totale du corps calleux qui est constitué par une lame très mince et de peu d'étendue.

Le trigone existe, mais paraît lui aussi aminci. Il ne suit pas la concavité du corps calleux : son trajet représente la corde de l'arc décrit par le corps calleux.

On note enfin une ébauche de commissure blanche antérieure.

La cloison septale ou septum lucidum, situé entre trigone et corps calleux, sous forme d'une lame, est unique, il n'y a donc pas de cavité septale. On note, d'autre part, l'existence d'une perforation située au niveau de la partie moyenne de cette cloison, mettant en communication les deux ventricules latéraux.

Cette perforation aux contours réguliers ne paraît pas être d'origine traumatique.

Les ventricules latéraux ne sont pas dilatés dans leur ensemble.

Cervelet.

Au niveau du cervelet, on ne rencontre aucune formation vermienne. Les deux lobes cérébelleux, légèrement augmentés de volume, apparaissent uniquement séparés par un sillon médian. La disposition des sillons et des lames et lamelles du cortex cérébelleux est sensiblement normale.

Etude histologique

Etude systématique des principaux organes, pratiquée par M. le Professeur RAUBER (Laboratoire d'Anatomie Pathologique de la Faculté de Médecine, Professeur FLORENTIN) (voir planche IV).

Testicule.

Tubes nombreux mais dispersés dans un tissu interstitiel conjonctivo-vasculaire avec des éléments à noyau ovalaire, sans cytoplasme visible, donc sans structure leydigienne typique.

Les tubes ont une vitrée assez différenciée, et une ou deux couches d'éléments : sertoliens et peut-être spermatocytaires (?), mais sans aucune image de maturation.

Poumon.

Structure conservée. Mais une zone péribronchique limitée hypoventilée avec, au niveau d'une bronchiole, deux cellules géantes, type corps étrangers péribronchiques ou périvasculaires.

Thymus.

Structure subnormale. Corpuscules de Hassall normaux.

Foie.

Très peu d'altération ; espaces portes et veines centro-lobulaires pratiquement normaux ; quelques vacuoles adipeuses dans les hépatocytes, peu nombreuses.

Colon.

Muqueuse normale. Sous-muqueuse un peu épaisse et collagène. Musculeuse normale. Plexus intra-muraux bien développés.

Pancréas.

Plages de lobules pancréatiques parfaitement normaux : à côté, une zone plus lâche, d'aspect fibro-kystique. Un noyau est constitué de quelques acini un peu déformés et de nombreux micro-kystes de taille variable, à revêtement cylindrique mucipare, donc de type canalaire excréteur. De plus gros kystes ont un contour festonné irrégulier : leur épithélium de revêtement est de hauteur variable : cubique aplati. Une zone périphérique comporte des petits kystes canaliculaires ramifiés et irréguliers

ENFANT SERGE D... ETUDE HISTOLOGIQUE

En haut, à gauche :

Glomérule dysplasique.

A droite :

Pancréas. — Limite de la zone dysplasique.

Au milieu :

Kystes pancréatiques. — Vue macroscopique.

En bas, à gauche :

Pancréas. — Zone dysplasique, aspect fibro-kystique (PAS).

A droite :

Rein. — Zone dysplasique (PAS).

PLANCHE IV

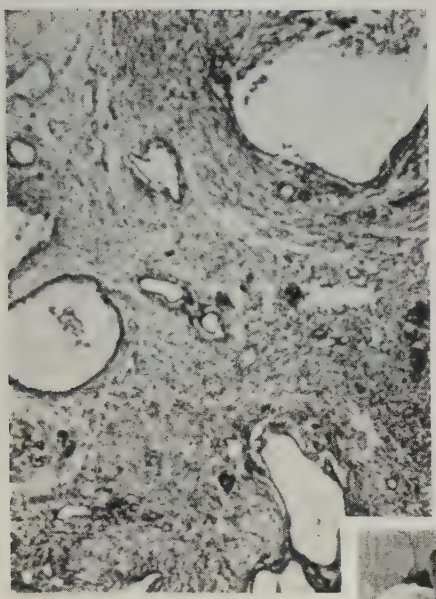

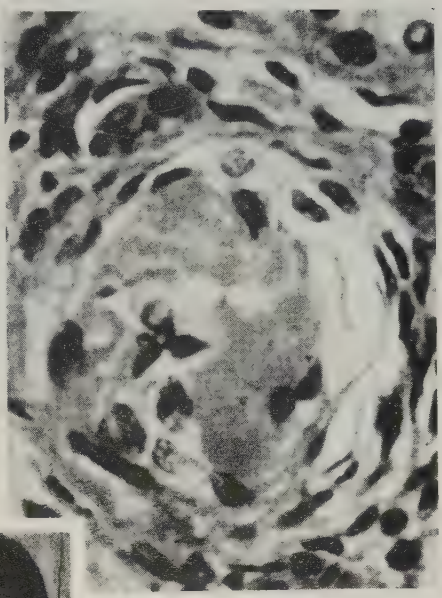



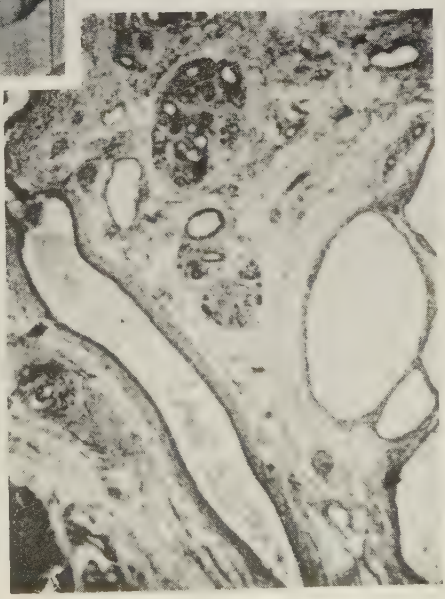

entourés d'un tissu lâche vasculaire, et comportant de nombreuses cellules rondes, de type surtout lymphoïde, parfois plasmocytaire.

Rate.

Le fragment examiné a une structure subnormale : seulement un peu congestive.

Rein.

Structure grossièrement normale. Les glomérules sont presque normaux en fonction de l'âge. Quelques-uns cependant comportent une capsule épaisse et lamelleuse avec, dans une sorte de dédoublement, une petite masse collagène : aspect probable de dysplasie glomérulaire. Les tubes proximaux sont normaux. Les tubes distaux sont parfois un peu dilatés, et renferment souvent un cylindre hyalin, prenant partiellement les colorants du collagène. Hyalinisation de la vitrée de quelques rares tubes. Les vaisseaux sont normaux.

RESUME

Ce nouveau-né, décédé à l'âge de 3 mois 1/2 présentait un ensemble malformatif caractérisé essentiellement par une dysmorphie craniofaciale, des anomalies des organes génitaux et des mains.

L'autopsie a permis de mettre en évidence l'absence totale de formations rhinencéphaliques antérieures, et des malformations graves du cortex rolantique, du système commissural et du cervelet.

ETUDE GENETIQUE ET CYTOGENETIQUE

Arbre généalogique

Il a pu être reconstitué jusqu'à la troisième génération (voir p. 25).

Parents du probant.

II_9 : mère du probant. Sans profession.

Actuellement en excellent état général, ne présente aucune anomalie congénitale. Aucun antécédent pathologique particulier en dehors d'un traitement médical ordonné pour leucorrhées peu avant la grossesse de S. D..., traitées par pénicilline par voie parentérale, et ovules d'hydrocortisone. Une radiographie pulmonaire au troisième mois de la grossesse. Pas de fausse couche.

II_{20} : le père est agent de l'Electricité de France.
Aucun antécédent pathologique, très bon état général, aucune anomalie congénitale.

III_{19} : frère aîné, né en 1956.
Poids à la naissance : 3 800 g. Aucun antécédent pathologique, aucune anomalie congénitale. Niveau scolaire : cours élémentaire 1re année (normal) assez bon élève.

III_{20} : deuxième frère, né en 1957.
Poids à la naissance : 3 800 g. Aucun antécédent pathologique, aucune anomalie congénitale. Niveau scolaire : cours préparatoire 2e année (retard scolaire : une année), élève moyen.

Collatéraux, côté maternel.

I_5 : décédée au bout de quelques jours, cause non connue.

I_6 : décédée au bout de quelques jours, cause non connue.

I_8 : né en 1891, grand-mère maternelle de S. D... abandonnée à l'âge de 11 jours par ses parents, donc pas de renseignements familiaux.

I_9 : décédé pendant la 1re guerre mondiale.

II_1 : décédée au bout de quelques mois, cause inconnue.

III_2 : décédée en 1939, de toxicose probable.

III_7 : décédée en 1951, à l'âge de 10 jours, cause inconnue.

Collatéraux, côté paternel.

I_{10} : décédé en 1917, suite de blessures de guerre.

I_{26} : décédé en 1926, d'une histoire infectieuse.

II_{12} : née en 1936, sourde et muette à la suite d'une otite bilatérale sévère de l'enfance.

II_{18} : décédé à l'âge de quelques mois de toxicose. Pas de malformation.

II_{26} : vient de se marier, attend un enfant.

II_{27} : célibataire, née en 1940.

II_{28} : né en 1944, célibataire.

II_{29} : célibataire.

II_{34} : âgée de 25 ans, retardée mentale sévère. Malformations associées.

II_{36} : décédée à l'âge de 3 ans de cause inconnue.

II_{39} : mort-né. Pas d'autre renseignement connu.

II_{49} : née en 1925, retardée mentale sévère.

II_{50} : mort-né de sexe masculin. Pas d'autres renseignements connus.

II_{51} - II_{52} : deux jumeaux de sexe masculin, décédés à quelques mois. Pas d'autres renseignements.

II_{77} : décédé de méningite. Aucun autre renseignement n'est connu.

II_{92} : diabétique décédée à 21 ans. Pas de malformation.

III_{22} : décédée à la naissance. Cardiopathie congénitale. On ignore s'il y a, ou non, d'autres malformations.

III_{29} : décédé à l'âge de deux ans d'une tumeur rénale.

III_{30} : mort-né, accouchement à terme en 1962.

III_{42} : née en 1947, décédée au bout de quelques jours. Malformations congénitales multiples dont la précision n'est pas connue (présence d'une imperforation anale certaine).

III_{43} : née en 1948, actuellement en vie. Retardée mentale, aspect mongoloïde.
Gros doigts, hexadactylie bilatérale opérée.

—

On remarque, en résumé, la fréquence des malformations et des décès dans le très jeune âge, sans qu'on puisse toutefois connaître le type de la plupart de celles-ci.
Les parents sont normaux, ainsi que deux frères.

Deux cousines issues de germains, du côté paternel, méritent une particulière attention :

III_{42} : née en 1947, décédée à la naissance, porteuse de malformations multiples non précisées (dont une imperforation anale).

III_{43} : née en 1948, actuellement vivante et porteuse d'hexadactylie, avec retard mental important et facies mongoloïde, que nous n'avons malheureusement pas encore eu la possibilité d'examiner personnellement.

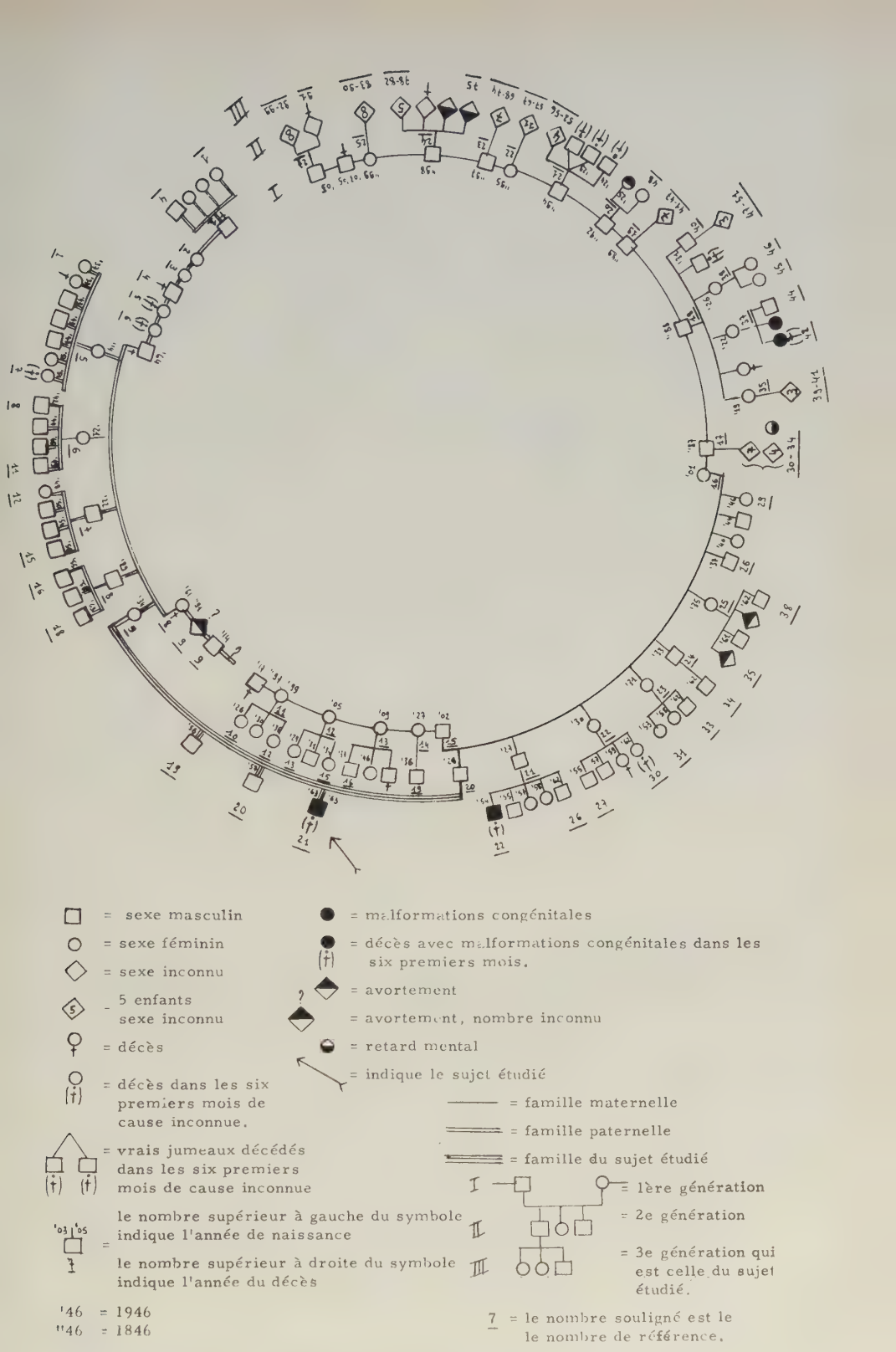

ARBRE GÉNÉALOGIQUE
DE LA FAMILLE DE L'ENFANT SERGE D... (TRISOMIE D_1)

Etude des dermatoglyphes

Les dermatoglyphes comprennent les empreintes digitales, palmaires et hypothénariennes.

Ce sont des caractères morphologiques qui apparaissent précocement au cours de la vie intra-utérine, et qui ne changent pas au cours de l'existence ; leur détermination est considérée comme étant sous contrôle génétique.

CUMMINS, en 1939, a décrit des caractères dermatoglyphes dans le mongolisme, étude poursuivie en France par TURPIN et LEJEUNE (213).

UCHIDA, avec PATAU et SMITH (221) ont été les premiers à s'intéresser aux dermatoglyphes dans les trisomies D_1 et E_1.

Le rappel qui va suivre est emprunté à TURPIN et LEJEUNE (213), OLIVIER (156) et surtout à la thèse nancéienne de RABISCHONG (169) consacrée à « l'étude des variations morphologiques du crâne et de la main dans leurs relations avec les encéphalopathies de l'enfance ».

1. — Empreintes digitales

On étudie les empreintes des pulpes des phalanges distales. On y recherche trois types principaux d'images, ou leurs formes intermédiaires. Nous ne définirons que ces types principaux :

l'arc (abréviation A) composé de crêtes dermiques qui vont d'un bord à l'autre de la phalange, à concavité dirigée vers le haut ;

les boucles sont des crêtes qui reviennent par un trajet récurrent vers le bord de la phalange.

Elles reviennent soit vers le bord cubital ou ulnérien (abréviation U), soit vers le bord radial (abréviation R).

Le tourbillon (whorl en langue anglaise, d'où l'abréviation W) est constitué par des lignes enroulées circulaires ou elliptiques avec un ou deux centres. De chaque côté du tourbillon se trouve une image particulière appelée triradius. On définit un *triradius* comme étant la rencontre, en un point, de trois courants différents de crêtes papillaires.

2. — Empreintes palmaires

Les plis de flexion sont au nombre de trois, pour la main normale.

On distingue le pli de flexion des doigts (pli supérieur), le pli de flexion de la main (pli moyen transversal) et le pli d'opposition du pouce.

La classification des dessins dermatoglyphiques s'établit de la manière suivante.

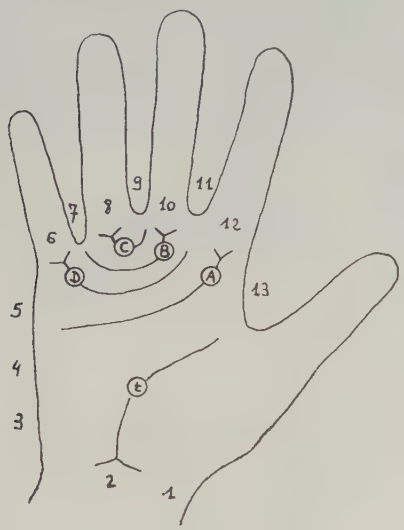

Les principales lignes palmaires et leurs points de terminaison (type figuré: 11 - 9 - 7 - 5).

Il existe un triradius à la base de chacun des doigts (sauf le pouce); on considère la branche proximale de chaque triradius, elle se prolonge jusqu'aux bords latéraux de la paume.

On distingue chaque ligne ainsi définie par une lettre:

A si elle part de la base de l'index,
B si elle part de la base du médius,
C si elle part de la base de l'annulaire,
D si elle part de la base de l'auriculaire.

Il existe une cotation de 1 à 13 pour localiser l'intersection de ces lignes sur les bords latéraux de la paume.

On établit une formule de la paume en donnant les quatre chiffres ou nombres correspondant aux quatre doigts dans l'ordre inverse de l'ordre alphabétique, à savoir:

D, C, B, A.

On peut simplifier cette formule en omettant le chiffre qui correspond à A (car, dans la plupart des cas, A correspond à 5); on peut encore ne citer que le chiffre ou nombre qui correspond à D car, pour certains auteurs, c'est la terminaison de la ligne D qui présenterait le maximum de variations.

Si on additionne les quatre chiffres ou nombres ainsi obtenus, on obtient l'indice de CUMMINS qui permet d'apprécier l'orientation générale des dermatoglyphes de la paume. TURPIN et LEJEUNE appellent x une branche proximale interrompue peu après son origine triradiale, et lui attribuent la cotation correspondante à sa localisation: ainsi x pour B doit être côté 8.

Enfin le triradius, situé à la partie proximale de la paume, est nommé triradius axial. UCHIDA (229) mesure la distance qui sépare le triradius axial de la ligne du poignet en pourcentage de la distance totale entre la ligne du poignet et la base du médius. Le triradius axial est dit *proximal* (ou t') quand la distance triradius axial - poignet représente moins de 35 % de la distance base du médius - ligne du poignet. Il est dit *distal* (ou t'') dans le cas contraire.

3. — Empreintes hypothénariennes

Elles ont été étudiées dans la thèse de RABISCHONG. L'aspect le plus habituel consiste en la présence de crêtes papillaires rigoureusement parallèles.

RESULTAT DES ETUDES DERMATOGLYPHIQUES

1. — Chez l'enfant trisomique

EMPREINTE DE LA MAIN DROITE
DE L'ENFANT SERGE D...
mettant en évidence l'existence de sillons primaires profonds formant de véritables pelotes tactiles : configuration simienne de type lémurien.

Les empreintes digitales effectuées ne sont pas interprétables en raison du manque de relief des crêtes dermiques.

Empreintes palmaires. Elles n'ont pas pu être analysées avec précision en raison de la griffe permanente des doigts. On a cependant été frappé par l'existence de sillons primaires, profonds, supplémentaires au niveau de l'hypothénar, et des arcs digitaux sur les deux mains, qui forment de véritables pelotes tactiles.

L'allure de la paume revêtait de ce fait une configuration simienne de type lémurien.

Dans l'étude qui va suivre, il sera fréquemment fait mention d'anomalies dermatoglyphiques décrites dans le mongolisme : celles-ci ne sont pas considérées comme des signes pathognomoniques de cette affection, mais comme des signes d'orientation.

2. — Dermatoglyphes chez le père de l'enfant trisomique

Main gauche (voir p. 32).

Empreintes digitales : présence de 4 U ; le grand nombre de U est fréquemment observé dans le mongolisme (CUMMINS, 1939).

R à l'index est très souvent observé, sans signification particulière.

Plis palmaires normaux.

Formule palmaire 9-x-5-5 assez courante, indice de CUMMINS à 27 considéré comme étant dans des limites normales. TURPIN et LEJEUNE (213) le considèrent comme un caractère de la « série mongolienne » lorsqu'il est supérieur à 31.

Triradius axial proximal normal.

Absence de formations hypothénariennes, très courant.

Main droite.

Empreintes digitales : 3 U. Les U sont beaucoup moins fréquents à cette main, aussi on leur attribue la même signification que pour la main gauche.

Plis palmaires normaux.

Formule palmaire 11-9-7-5 très courante. L'indice de CUMMINS à 32 est considérée comme étant de la série mongolienne par TURPIN et LEJEUNE (213), ainsi que la présence de D11.

Triradius axial proximal normal.

Présence d'une boucle cubitale hypothénarienne, caractère de la série mongolienne, pour TURPIN et LEJEUNE (213).

Comparaison des caractères trouvés aux deux mains.

Le trop grand nombre de U de chaque côté est un caractère mongolien.

La différence entre les deux formules palmaires est courante, sans signification par conséquent.

Triradius axial proximal à droite et à gauche, normal.

Une boucle radiale hypothénarienne à droite anormale.

Conclusion.

Empreintes digitales « de type mongolien ».

Une formule palmaire à droite un peu anormale, semble-t-il (indice de CUMMINS un peu élevé - D11).

Présence d'une boucle cubitale hypothénarienne à droite. Donc : quelques anomalies unilatérales à droite.

3. — Dermatoglyphes de la mère de l'enfant trisomique.

Main gauche.

Trop grand nombre de U sur les empreintes digitales. La forme intermédiaire de l'index est fréquente.

Plis palmaires normaux.

Formule palmaire courante 11-x-7-5, indice de CUMMINS à 31 dans les limites normales, présence de D11.

Triradius axial distal. Cette position du triradius axial n'est retrouvé par UCHIDA (221) que chez 10 % des sujets normaux, sur un lot important ; fréquent dans le mongolisme, constamment retrouvé dans la trisomie D_1 par UCHIDA.

Empreinte hypothénarienne. Double boucle : inférieure cubitale, supérieure radiale ; aspect très rarement rencontré. La boucle cubitale est un caractère de la série mongolienne.

Main droite :

Empreintes digitales identiques à la main gauche.

Plis palmaires normaux.

Formule palmaire identique à la main droite.

Triradius axial distal anormal.

Double boucle hypothénarienne : boucle inférieure cubitale ; supérieure cubito-radiale ; aspect très rare, signification inconnue.

Comparaison entre mains gauche et droite.

Symétrie absolue entre les empreintes digitales. Ceci est rare, de signification inconnue.

Identité absolue des empreintes de la paume. Rare, est considéré comme un caractère de la série mongolienne par TURPIN et LEJEUNE.

Triradius axial distal des deux côtés, même signification.

Aspect varié des empreintes hypothénariennes, exceptionnel.

Conclusion.

Empreintes digitales de la série mongolienne.

Identité des formules palmaires qui sont par ailleurs normales, ceci est un caractère de « type mongolien ».

Triradius axial en position distale. Anomalie très importante.

Empreintes hypothénariennes très rarement rencontrées, de signification inconnue.

Il est intéressant d'utiliser pour Mme D... la cotation de TURPIN et LEJEUNE (213). Ces auteurs ont établi une cotation qui permet d'établir le diagnostic dermatoglyphique du mongolisme avec une approximation de 95 %, c'est-à-dire avec 5 % d'erreur.

Cette cotation est ainsi établie :

note + 1 à la présence d'un indice de CUMMINS supérieur à 31 ;
+ 1 à l'existence d'une boucle cubitale hypothénarienne ;
+ 2 à t'' (triradius axial distal) ;
+ 4 pli palmaire transverse ;
— 2 pour une boucle radiale hypothénarienne.

L'ensemble des deux mains reçoit ainsi une note variant entre — 4 et + 16. Une note inférieure à 4 exclue le diagnostic de mongolisme, une note supérieure à 5 fait porter le diagnostic de mongolisme.

Pour Mme D..., la cotation est difficile à effectuer à cause de l'existence de doubles boucles hypothénariennes.

Si l'on ne tient compte que de la boucle inférieure, la note est de 6, donc mains considérées comme mongoles avec une approximation de 95 % ; les auteurs ne précisent pas la cotation à attribuer à la boucle cubito-radiale.

Remarquons que cette cotation ne tient pas compte des empreintes digitales que nous avons trouvé anormales.

Les mains de Mme D... sont donc *manifestement anormales.*

MAIN GAUCHE

MAIN DROITE

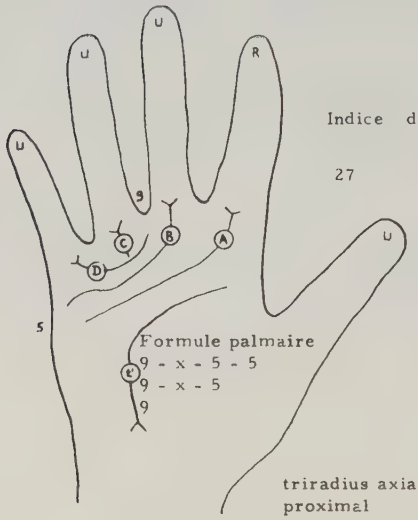

pas de formation hypothénarienne

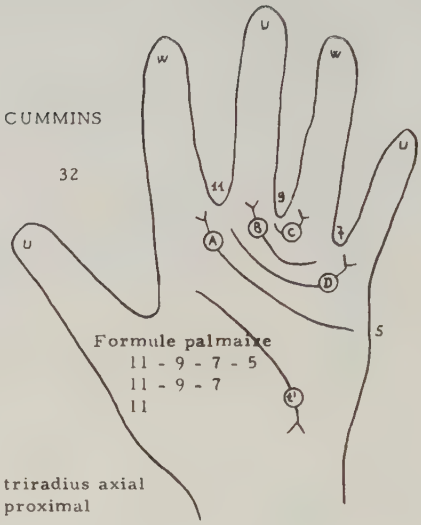

boucle hypothénarienne cubitale

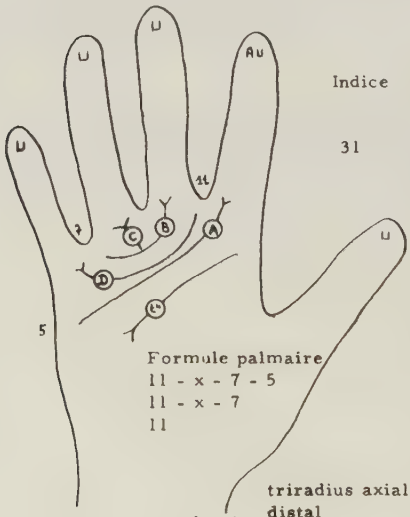

double boucle hypothénarienne :
une boucle radiale sup.
une boucle cubitale inf.

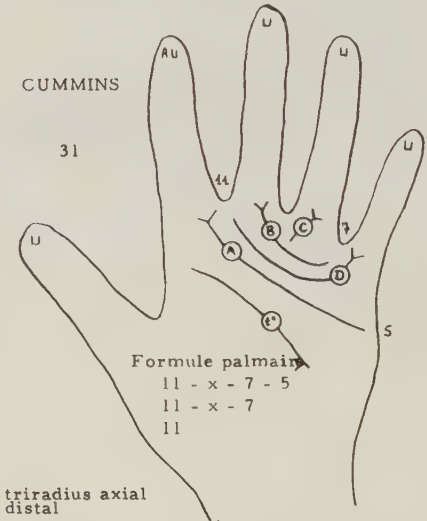

double boucle hypothénarienne :
une boucle cubito-radiale sup.
une boucle cubitale inf.

DERMATOGLYPHES DES PARENTS DE L'ENFANT SERGE D...:

en haut: du père;
en bas: de la mère.

Etude cytogénétique

1. — Chez l'enfant Serge D...

Des cultures de leucocytes ont été réalisées à plusieurs reprises ; au total 29 mitoses ont été photographiées et comptées :

10 d'entre elles ont été caryotypées.
19 mitoses ont été comptées.

Nombre de chromosomes	39	40	45	46	47
Mitoses comptées (19)	1*	1*	1	2	14

* dont 7 grands télocentriques.

Mitoses caryotypées : 10.

9 mitoses possèdent 47 chromosomes, dont 7 grands télocentriques.

1 mitose avec 46 chromosomes : absence d'un chromosome de la paire 4 ; présence de 7 grands télocentriques.

Sur les 23 mitoses équipées de 47 chromosomes, le chromosome supplémentaire appartenait toujours au groupe 13-15, d'où le diagnostic de trisomie 13-15, ou de trisomie D_1 selon la terminologie de THERMAN, PATAU et coll. (201). D'une façon générale, ces auteurs ont proposé de désigner par le symbole de leur groupe, accompagné d'un indice, les trisomies dont le chromosome supplémentaire ne peut être exactement identifié ; ainsi la trisomie D_1 est la première trisomie décrite pour les chromosomes du groupe 13-15 ou D.

2. — Chez le père

Une seule culture de leucocytes a été effectuée : 11 mitoses ont été caryotypées, elles ont toutes 46 chromosomes, aucune anomalie n'a été relevée.

3. — Chez la mère

14 mitoses obtenues en culture de leucocytes ont été photographiées :

8 d'entre elles ont été caryotypées, elles sont normales.

sur les 6 autres mitoses comptées, 4 ont 46 chromosomes, 1 mitose 42 et 2 ont 45 chromosomes.

Le caryotype des parents est par conséquent normal.

En haut :
CARYOTYPE DE L'ENFANT SERGE D...
Trisomie 13-15.

En bas :
CARYOTYPE D'UNE TRISOMIE 16-18.
(A titre comparatif).

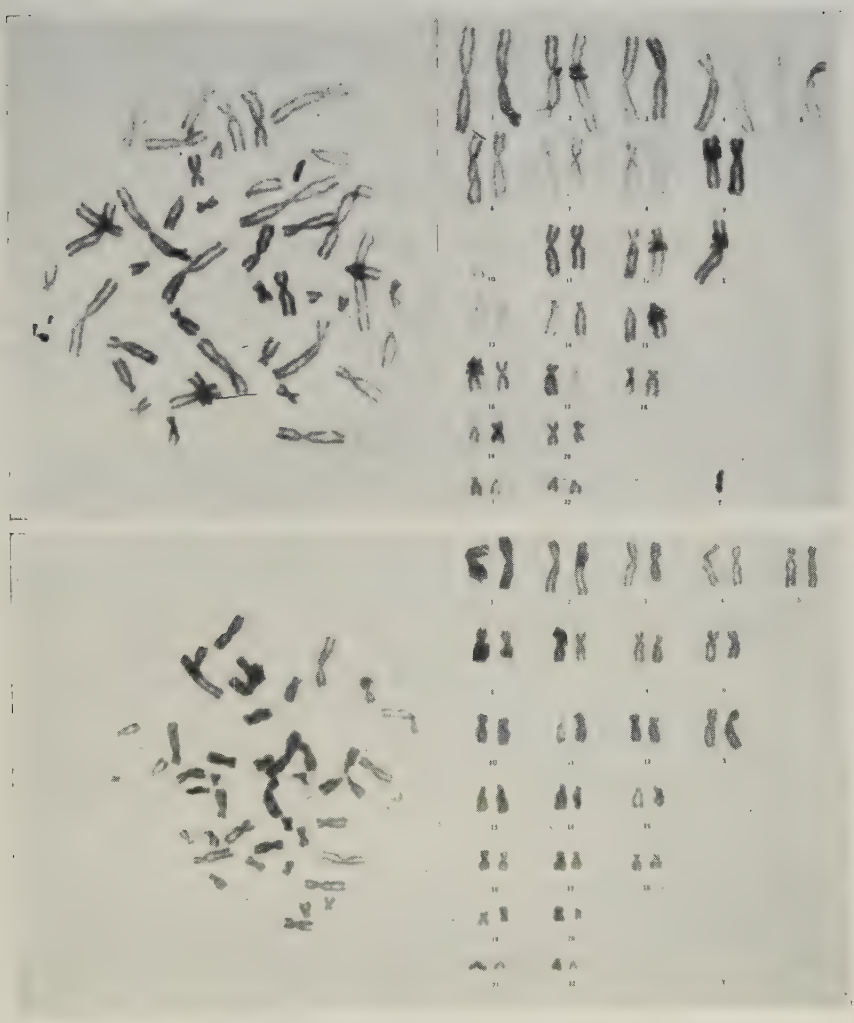

CARYOTYPES DES PARENTS DE L'ENFANT SERGE D...

En haut :
Caryotype du père, normal.

En bas :
Caryotype de la mère, normal.

Étude clinique
de la Trisomie D_1 (syndrome de Patau)
de la Trisomie E_1 (syndrome d'Edwards)

TABLEAU CLINIQUE DU SYNDROME DE PATAU

Toutes les observations de trisomie D_1 publiées seront utilisées pour dégager un tableau d'ensemble de ce syndrome; en y ajoutant quelques cas non publiés, nous réunissons 35 observations.

Deux observations de trisomie des grands télocentriques, non comptées parmi les précédentes, ne seront pas employées ici: en effet, dans ces deux cas, la trisomie 13-15 est associée à une trisomie des chromosomes du groupe G et il est nécessaire de discuter l'attribution des signes cliniques à chacune de ces aberrations chromosomiques; ce problème est encore compliqué par le fait que la trisomie G en cause dans chacune de ces deux observations se trouve être différente. Ces dernières seront étudiées dans la partie de ce travail consacrée aux trisomies doubles.

Chaque observation est une énumération de malformations; il existe de façon évidente une parenté entre les 35 cas et, cependant, nous ne trouvons pas deux observations semblables — le syndrome de Patau paraît donc être un *ensemble polymalformatif variable.*

Nous avons noté sur un tableau (voir planche V*) les malformations qui sont les plus fréquentes: leur existence

* Hors texte.

ou leur absence est signalée pour chaque observation. De cette manière, il nous est aisé de passer en revue les différentes anomalies rencontrées et d'établir le tableau clinique du syndrome de PATAU. Afin d'alléger le texte, chaque publication sera mentionnée ici uniquement par le premier auteur de la publication, les références sont indiquées sur le tableau.

Dans toutes les observations que nous avons convenues d'envisager ici, la trisomie réalise un ensemble polymalformatif grave. La survie des enfants qui en sont atteints est brève : pour 29 trisomies, la survie moyenne est de 88 jours, parmi ceux-ci, dans trois cas, la durée de cette survie est inférieure à un jour, il existe en outre un cas de mort-né (SCHADE). La survie la plus longue, parmi les observations que nous avons rassemblées, concerne le cas 20 de THERMAN : à 27 mois l'enfant est encore vivant, l'âge du décès ne nous est pas connu. Récemment, HUEHNS et coll. (95) rapportent l'existence d'une trisomie D_1 en vie à l'âge de 5 ans, cette observation exceptionnelle n'a pas encore été publiée.

Le poids de ces enfants est très souvent inférieur à 3 000 g : dans sept observations seulement il atteint ou dépasse ce poids. La durée de la grossesse est cependant ou normale, ou interrompue peu de temps avant le terme prévu. Sur nos 35 observations, la prématurité la plus grande est de huit mois. On ne doit pas perdre de vue que notre statistique concerne des enfants nés viables ; une seule observation, celle de SCHADE, concerne un enfant mort-né au terme d'une grossesse de huit mois. Dans une étude récente, CARR (26), en étudiant les caryotypes de différents embryons avortés, a trouvé trois trisomies 13-15 dont le phénotype correspond bien à celui de la trisomie D_1 : la taille de ces embryons correspond à une grossesse de 6 à 8 semaines ; dans un des cas il y avait un retard important du développement embryonnaire par rapport à la durée réelle de la grossesse et à la présence d'un jumeau plus

développé et non affecté par cette aberration chromosomique.

La trisomie des grands télocentriques se trouve donc être fréquemment associée à une atteinte du développement *in utero,* dont la gravité peut être très variable, allant de l'avortement précoce à une naissance à terme d'un enfant prématuré. Tout ceci ne constitue d'ailleurs qu'une des facettes de l'ensemble polymalformatif qui s'ébauche durant la vie intra-utérine.

La trisomie D_1 touche des enfants des deux sexes: 20 filles pour 14 garçons. Si l'on ajoute à notre statistique les trois observations de Carr, dont la chromatine sexuelle est de type féminin dans les trois cas, on trouve une proportion voisine de deux filles pour un garçon.

Nous n'avons que peu d'observations où l'examen du placenta est connu: il est anormalement petit dans le cas 408 de Smith. La présence d'une seule artère ombilicale a été signalée dans trois observations: les premières de Miller J.-Q. et Pfeiffer, et le cas 408 de Smith. L'hydramnios n'a pas été rapporté.

Extrémité céphalique et système nerveux

Le crâne est souvent petit, avec un front fuyant, traduction d'un petit cerveau. La brachycéphalie semble fréquente.

Au niveau du vertex, une anomalie curieuse est rapportée dans 13 observations: il s'agit de la présence d'une zone d'aplasie cutanée sur le scalp. Ceci avait été observé dans la trisomie que nous avons présentée.

Une zone correspondante de moindre développement osseux peut s'y ajouter (cas 2 de Teller).

Une autre anomalie cutanée est signalée dans deux tiers des cas, ce sont les angiomes plans. Ils siègent assez souvent au visage, mais on peut les trouver dans toutes les régions du corps.

L'étude des réflexes archaïques et du comportement de ces enfants indique, pour tous les cas, la présence de lésions

du système nerveux central. Des convulsions existaient dans près de la moitié des cas. Le tonus musculaire est en général normal ou diminué; l'hypertonie est rencontrée dans 3 cas. Fréquemment existent des épisodes apnéiques comme c'était d'ailleurs le cas pour l'observation que nous rapportons. Ils sont dus aux lésions nerveuses ou à la cardiopathie. La surdité est signalée dans plus de deux tiers des cas où elle a été recherchée; son origine vraisemblablement centrale ne peut cependant être affirmée avec certitude.

Etude anatomique de l'encéphale.

L'aspect anatomique du cerveau est variable, mais pratiquement toujours anormal. C'est l'observation de Buehler qui représente l'aspect le plus extraordinaire: les lobes frontaux, pariétaux et occipitaux sont fusionnés, les bulbes et nerfs olfactifs sont absents. Dans cette observation, il y a un déplacement vers la ligne médiane de l'œil droit, le nez est remplacé par un groin avec absence de tout squelette nasal. Pour les auteurs, cet ensemble représente une *cébocéphalie,* monstruosité décrite pour la première fois par Geoffroy-Saint-Hilaire dans son étude consacrée aux Monstres cyclocéphaliens (66 a). La cébocéphalie entre dans le cadre de *l'arhinencéphalie,* depuis l'étude classique de Kundrat en 1882 (110).

Cet auteur a défini ce cadre malformatif par l'absence de toutes les structures rhinencéphaliques: l'arhinencéphalie se caractérise en fait par l'absence des structures rhinencéphaliques *antérieures* (bulbes et tractus olfactifs); la terminologie initiale est en réalité un non-sens.

L'absence des bulbes et nerfs olfactifs est retrouvée dans 13 observations sur les 23 où le cerveau a été étudié; à ces 13 observations doit s'ajouter celle de Prader où ils sont présents mais atrophiques.

L'absence de scissure interhémisphérique à la partie antérieure des lobes frontaux, signalée dans le cas 163 de Patau et l'observation 2 de Miller J.-Q., représente la même anomalie, mais à un degré moindre, que dans la tri-

somie de Buehler. L'absence de la commissure blanche antérieure et du septum lucidum de l'observation 1 de Miller J.-Q. rentre dans les anomalies signalées dans l'arhinencéphalie; de même l'absence de corps calleux associée à celle de bulbes et nerfs olfactifs pour le cas 12 de Vija. Mais l'absence du corps calleux est notée par Northcutt avec présence des bulbes et nerfs olfactifs. Pour Miller J.-Q. (139-140) l'arhinencéphalie caractérise le syndrome de Patau; on doit reconnaître ici que cette malformation est retrouvée 13 fois sur 23 observations, elle est donc fréquente mais non constante.

D'autres malformations cérébrales moins spécifiques sont encore notées. Le cerveau petit est signalé dans la plupart des cas d'arhinencéphalie, mais également dans celui de Conen qui ne comporte pas d'arhinencéphalie, ainsi que par Sergovich. Les malformations du cervelet sont soit des anomalies histologiques de la substance blanche cérébelleuse (dans l'observation 1 de Miller J.-Q.), soit une atteinte du vermis, à rapprocher alors des anomalies des structures interhémisphériques médianes de l'arhinencéphalie: ceci est le cas dans la trisomie D_1 de Miller M., où les lobes frontaux ont une forme anormale triangulaire. Cette observation peut-elle rentrer dans le cadre de l'arhinencéphalie? D'autant plus qu'on y note une gyrencéphalie comme dans l'observation nancéienne; on ne peut l'affirmer cependant. Dans la trisomie de Schaerer la posthypophyse est divisée en deux et, dans l'antéhypophyse, les portions éosinophile, basophile et chromophobe sont très nettement individualisées. Pour l'auteur, cette disposition entre dans le cadre des troubles de l'embryogénèse voisins de l'arhinencéphalie.

La dilatation des ventricules cérébraux est notée quatre fois.

Le cerveau peut être normalement petit, sans qu'on y retrouve aucune autre malformation; il en fut ainsi dans l'observation de Conen, et surtout dans celle de Sergovich où le cerveau pèse 190 g pour un poids attendu de 325 g. Dans cette dernière observation ont été étudiés his-

tologiquement le cortex cérébral, la substance blanche sous-corticale, le cervelet, la moelle épinière, et aucune anomalie n'a pu être décelée. Dans environ la moitié des cas où le poids du cerveau est connu, il est nettement inférieur au poids normal (PATAU, cas 163 - MILLER J.-Q., observation 1, etc...).

Les yeux.

Les malformations oculaires sont extrêmement fréquentes; il n'y a qu'une seule observation sur 33 qui en soit exempte, c'est celle de LUBS (où est cependant notée un discret hypertélorisme).

Dans l'observation de GOODMAN et KAUFMAN non publiée, citée par MILLER M. qui a particulièrement étudié les yeux dans la trisomie D_1, ils seraient normaux; il nous a malheureusement été impossible de nous procurer cette observation.

La fente palpébrale est étroite 10 fois sur 12. L'épicanthus est très rare (1 cas). L'hypertélorisme est signalé trois fois: dans les cas de LUBS et 20 de THERMAN, et la 1re observation de PFEIFFER; dans la 3e observation de cet auteur c'est, au contraire, un hypotélorisme qui est décrit. BUEHLER rapporte un déplacement médian de l'œil droit: c'est une anomalie rencontrée dans les formes majeures de l'arhinencéphalie.

L'hypoplasie de la cavité orbitaire est rencontrée dans près de la moitié des cas où cette malformation a été recherchée. La cécité semble fréquente.

L'anophtalmie existe dans quatre observations: elle est unilatérale dans 3 cas. La microphtalmie, par contre, est très fréquente puisqu'elle est notée 21 fois sur 29.

Une cataracte totale ou partielle se rencontre dans 13 cas sur 17.

Les colobomes iriens sont extrêmement fréquents. Dans quelques cas, des colobomes intéressant le nerf optique ont été décrits.

L'atrophie des nerfs optiques est fréquente, l'absence de ceux-ci est rencontrée dans le cas 12 de VIJA.

MILLER J.-Q. rapporte, dans sa deuxième observation, une formation incomplète de la chambre antérieure et de l'iris, ainsi qu'une prolifération anormale de la rétine.

Les lésions rétiniennes du type dysplasique, anomalie décrite par REESE et ses collaborateurs (172 et 173), existent dans les observations de MILLER M., ROSENFIELD et SERGOVICH.

La persistance du vitré primitif existe dans environ un tiers des trisomies D_1.

Le nez.

Les anomalies du nez sont fréquentes, mais très variables. Dans la forme la plus importante, le nez est remplacé par un groin: il s'agit de l'observation de BUEHLER, qui représente une forme majeure d'arhinencéphalie. Dans le cas rapporté par CONEN, il y a une agénésie complète des os du nez et une cavité oro-nasale commune. L'absence du septum nasal est retrouvée dans les observations de PRADER, les cas 163 et 288 de PATAU et SMITH; rappelons l'imperforation choanale ainsi que la présence d'un bourrelet cutané triangulaire à la racine du nez décrites dans l'observation nancéienne; ce dernier est retrouvé dans les cas de FERGUSON, SMITH et MILLER M. Le nez aplati, enfin, est fréquent.

La face.

Micrognatisme et rétrognatisme existent dans près de la moitié des cas. Le prognatisme est rare.

La fissure palatine et le bec-de-lièvre unilatéral ou bilatéral sont très souvent signalés; on note un palais ogival dans trois cas.

Les anomalies des oreilles sont absolument constantes. Il existe dans tous les cas une implantation basse, avec ou sans autres malformations; le conduit auditif externe peut être anormal (CONEN) ou manquer comme dans l'observation de MILLER M.

Le cou est anormalement court dans 4 cas.

Les membres

Les anomalies des membres ne concernent en fait que leurs extrémités ; on note cependant la présence de plis anormaux aux avant-bras dans notre observation.

La déviation de l'axe de la main par rapport à l'axe du membre est assez rare : (Patau, cas 46, et observation de Buehler) ; la position des doigts en flexion est fréquente, la réduction de cette position est souvent possible mais difficile, on l'attribue à un raccourcissement des tendons des muscles fléchisseurs.

La polydactylie est fréquente : 26 fois sur 32 ; elle est à peu près aussi souvent rencontrée aux doigts qu'aux orteils. Dans cinq observations, elle touche à la fois les membres supérieurs et inférieurs. La syndactylie est bien plus rare : le cas de Prader comporte une absence d'un métacarpien aux cinquièmes doigts, cette particularité n'avait encore jamais été signalée : rappelons qu'une polydactylie bilatérale est associée à cette anomalie.

Dans la moitié des trisomies les ongles des doigts sont étroits et hyperconvexes.

Le pli palmaire transverse horizontal ou pli palmaire de type simien unilatéral ou bilatéral est fréquent : il est noté 15 fois sur 18. Insistons sur la particularité de la main que nous avons décrite dans l'observation nancéienne : il s'agit là d'un aspect tout à fait inhabituel rappelant de près la main des singes arboricoles.

En dehors de la polydactylie et de la syndactylie, les autres anomalies rencontrées aux pieds concernent la position en extension de ceux-ci, — pied dit en gondole —; dans la moitié des cas, la partie postérieure du talon est proéminente.

Stigmates dermatoglyphiques.

C'est Uchida (221) qui s'est attaché le premier à étudier les dermatoglyphes dans la trisomie D_1. Dans tous les cas qu'il a examiné, cet auteur a découvert un triradius axial

en position distale représenté par le symbole t''. Cette notion a été définie précédemment. Les observations où t'' a été trouvé par UCHIDA sont les suivantes:

cas 5 de PATAU,
cas 20 de THERMAN,
cas 163 de PATAU,
cas 288 de SMITH,
cas 286 de SMITH.

Il a également signalé un triradius axial t'' dans une observation de mosaïque 13-15.

Depuis cette publication, t'' a été trouvé dans d'autres observations. Mais les empreintes sont souvent difficiles à effectuer du fait de la flexion des doigts.

Les autres observations où t'' a été découvert sont:

cas 46 de PATAU,
cas 408 de SMITH,
l'observation de ELLIS,
le cas 2 de ROSENFIELD.

L'étude des dermatoglyphes, effectuée pour 9 trisomies D_1 a toujours révélé un triradius axial en position distale t''.

Rappelons la découverte de t'' chez la mère de l'observation nancéienne, mais pas chez le père: dans aucune autre trisomie D_1 les dermatoglyphes des parents n'ont été étudiés.

Il faut savoir que le triradius axial distal est retrouvé dans d'autres circonstances que la trisomie des grands télocentriques: il existe fréquemment dans le mongolisme (trisomie des petits télocentriques) comme l'ont montré plusieurs auteurs et en particulier TURPIN et LEJEUNE (213). UCHIDA, sur 685 sujets pris au hasard, a retrouvé un triradius axial distal dans 9,5 % des cas. Cette caractéristique dermatoglyphique n'est donc pas un signe pathognomonique du syndrome de trisomie D_1, ni d'aucune autre aberration chromosomique (puisque le caryotype de la mère de notre observation Serge D... est normal, et que t'' est noté chez cette personne).

UCHIDA a également étudié les empreintes plantaires et il décrit, dans quelques observations de trisomie D_1, un

aspect particulier de la surface hallucale qui consiste en la présence d'un arc en forme de S que l'auteur désigne par le symbole A^fS. Cet arc A^fS n'est pas constant dans les observations étudiées par cet auteur; trop peu d'empreintes ont été examinées pour pouvoir établir une conclusion valable. Les résultats de l'étude des empreintes plantaires sont les suivants:

cas 5 de Patau : A^fS présent sur les deux empreintes,
cas 20 de Therman : A^fS présent sur une seule empreinte,
cas 46 de Patau : A^fS bilatéral,
cas 163 de Patau : A^fS bilatéral,
cas 286 de Smith : A^fS non retrouvé,
cas 288 de Smith : A^fS non retrouvé,
cas 408 de Smith : A^fS non retrouvé,
observation 2 de Rosenfield: A^fS bilatéral.

Le tronc

La paroi thoracique présente peu d'anomalies. Le sternum anormalement court est noté dans une seule observation; les mamelons sont exagérément écartés dans le cas 408 de Smith.

La faiblesse de la paroi abdominale se rencontre dans environ la moitié des cas: la hernie ombilicale en est la manifestation la plus courante (6 cas). Le diastasis des muscles grands-droits est nettement moins fréquent; l'omphalocèle est rapportée dans 3 observations: celle de Dill et les premières de Miller J.-Q. et de Pfeiffer; la hernie inguinale est assez rare.

Dans l'observation de Townes existe une paralysie du diaphragme.

Les anomalies de la segmentation pulmonaire sont notées dans trois trisomies.

Un spina bifida est rapporté dans le cas 20 de Therman, la fusion incomplète des corps vertébraux de la colonne cervicale et dorsale dans l'observation de Atkins.

Le cœur.

Les cardiopathies sont très fréquentes: 28 fois sur 33. La dextrocardie est trouvée dans un cinquième des cas. La communication interventriculaire est très souvent rencontrée: 17 cas, dont un probable, pour 27 observations. Il s'agit là d'une constatation qui n'a rien pour nous surprendre puisque c'est la cardiopathie congénitale la plus courante. La fréquence de la communication interauriculaire est du même ordre. Les anomalies d'implantation des gros vaisseaux (dextroposition de l'aorte, presque toujours) et les malformations valvulaires, aorte bicuspide principalement, sont notées dans près d'un quart des cas. Pfeiffer rapporte une hypoplasie de l'aorte et de l'artère pulmonaire dans sa 1re observation. L'association malformative réalisant le canal atrio-ventriculaire commun est rapporté dans l'observation de Northcutt, et existe probablement dans celle de Lubs. La persistance de la perméabilité du canal artériel est assez fréquente, une observation de dilatation anévrysmale du canal artériel est signalée. La dextrocardie existe dans 1/5e des cas.

Peu d'études histologiques de l'appareil cardio-vasculaire ont été effectuées: Rosenfield découvre une fibrose myocardique; une fibro-élastose endocardique est notée dans le cas 5 de Patau.

Viscères abdominaux.

Les malformations des viscères abdominaux sont un peu moins fréquentes que les cardiopathies. L'anomalie la plus courante est le défaut de rotation, plus ou moins complet de l'intestin (7 fois sur 15). Patau, dans son observation princeps, rapporte une diverticulose colique. La sténose du cardia avec dilatation de l'œsophage est signalée par Townes; le diverticule de Meckel par Smith, cas 408, et Dill.

Les anomalies des voies excrétrices hépatiques sont présentes 5 fois sur 12: il s'agit exclusivement d'une vésicule hypertrophique avec une obstruction vésiculaire dans le cas de Townes.

La présence de tissu splénique en position ectopique est notée 4 fois sur 11 ; l'hyperplasie pancréatique est décrite dans l'observation nancéienne.

Appareil urinaire.

Les uropathies sont fréquentes : 17 fois sur 19, dont un cas probable.

Le mégauretère avec ou sans hydronéphrose est rapporté dans 8 cas, dont un probable. SMITH (cas 408) signale la présence d'un uretère bifide à gauche. L'uretère est situé en arrière de la veine cave dans l'observation de DILL. La persistance de la lobulation fœtale des reins existe dans la 1re observation de MILLER J.-Q. Les autres anomalies sont histologiques : calcification glomérulaire (ROSENFIELD), kystes microscopiques dans l'observation de Nancy, et celles de SERGOVICH et SCHAERER.

Anomalies génitales.

Les malformations génitales existent dans la plupart des trisomies D1.

Dans le sexe féminin, l'utérus partiellement cloisonné est signalé 7 fois sur 9. Dans une observation où cette malformation n'est pas rencontrée, c'est une anomalie d'implantation des cornes utérines qui est observée (NORTHCUTT). Dans l'observation de CONEN et le cas 5 de PATAU, l'étude histologique des ovaires met en évidence un nombre anormalement réduit de follicules primordiaux.

Chez le garçon, l'hypertrophie scrotale est fréquente ; cependant, dans les premières observations de MILLER J.-Q. et de PFEIFFER, et dans celle de TOWNES, le scrotum est au contraire hypoplasique. La crytorchidie est constante.

ANOMALIES SANGUINES

HUEHNS, HECHT, KEIL et MOTULSKI (94) ont étudié l'hémoglobine dans 7 observations de trisomie D1 dont une probable, âgées de 4 jours à 4 ans et 9 mois. Ils ont, dans tous ces cas, retrouvé la présence d'une *hémoglobine anor-*

male dénommée « Hb - Gower 2 »; il s'agirait d'une hémoglobine embryonnaire qui a été retrouvée jusqu'ici uniquement chez des embryons très jeunes. Les taux de Hb-Gower 2 varient entre 0,1 % et 2,07 % de l'hémoglobine totale. Cette anomalie n'existait pas dans deux observations de mongolisme où elle a été recherchée.

Récemment HUEHNS, LUTZNE et HECHT (95) ont découvert un aspect particulier des polynucléaires, rencontré dans 6 observations de trisomies D_1, 2 garçons et 4 filles âgés de 1 jour à 5 ans. Ces anomalies n'ont pas été retrouvé dans les trisomies E_1 et 21; elles pourraient permettre à elles seules un diagnostic facile et rapide.

A l'examen d'une lame au microscope optique, l'anomalie la plus évidente était la présence de *projections nucléaires* colorables par le Feulgen: elles font donc partie du noyau. Ces projections présentaient une forme soit sessile, soit pédiculisée; leur nombre variait entre 1 et 6 par cellule, leur taille entre 0,25 et 1,5 microns.

L'ultrastructure des projections nucléaires a révélé un aspect tout à fait particulier: pour les formes pédiculisées, leur nucléoplasme présentait un aspect de longues tiges avec renflement terminal.

Ces auteurs ont également décrit une anomalie de la lobulation nucléaire: noyau souvent tordu, manque de séparation des lobes, plusieurs lobulations semblant prendre anormalement naissance à partir d'un même point.

———

RESUME DU TABLEAU CLINIQUE DE LA TRISOMIE D_1

Il s'agit d'un syndrome polymalformatif d'expression variable au pronostic toujours redoutable, la survie dépassant rarement un an. Peu de malformations sont constantes, mais leur association est évocatrice de la trisomie D_1.

A la naissance, les enfants sont fréquemment de faible poids, quel que soit la durée de la grossesse; ce syndrome a été retrouvé sur des embryons avortés. Les deux sexes paraissent touchés, mais avec une certaine prédilection pour le sexe féminin.

Le crâne est souvent petit avec front fuyant et brachycéphalie. Une zone d'aplasie cutanée s'observe fréquemment au niveau du vertex. Des angiomes plans sont décrits en des localisations diverses.

Un retard de l'éveil psycho-moteur est habituel, avec parfois convulsions et surdité.

L'arhinencéphalie est fréquente mais non constante, de gravité extrêmement variable; depuis la simple atrophie des bulbes et tractus olfactifs, jusqu'à la cébocéphalie avec cerveau holosphère dans les formes gravissimes; les anomalies des structures interhémisphériques sont loin d'être exceptionnelles, la scissure interhémisphérique peut manquer partiellement ou en totalité.

Le cerveau est de poids variable; il peut être anormalement petit sans présenter aucune anomalie.

Presque constantes sont les malformations oculaires depuis l'anophtalmie, la tendance à la cyclopie, la microphtalmie, la cataracte, les colobomes iriens, la persistance du vitré primitif et la dysplasie rétinienne.

Le nez présente des malformations à des degrés très divers, depuis le nez aplati, jusqu'à l'absence de l'organe, remplacé par un groin (arhinencéphalie majeure).

Micrognatisme ou rétrognatisme existent assez souvent, le prognatisme est rare.

La fissure palatine est fréquente, ainsi que le bec-de-lièvre.

Constantes sont les anomalies des oreilles.

Les malformations des extrémités des membres sont pratiquement toujours retrouvées: doigts en flexion, polydactylie des pieds ou des mains fréquemment rencontrées; syndactylie rare et pli palmaire horizontal. Le pied peut être en gondole (en extension) avec proéminence de la partie postérieure du talon.

Les dermatoglyphes révèlent un triradius axial en position distale.

Le thorax est rarement malformé.

La faiblesse de la paroi abdominale assez souvent observée.

Les anomalies vertébrales sont rares.

La cardiopathie est presque constante: une dextrocardie peut être rencontrée. La communication interventriculaire est la plus fréquente, puis la persistance du canal artériel et la communication interauriculaire.

Diverses malformations de l'appareil urinaire ont été signalées.

Dans les deux sexes existent des anomalies génitales:

chez le garçon, cryptorchidie constante, scrotum souvent anormal (hypertrophie ou plus rarement hypoplasique);

chez la fille, utérus souvent partiellement cloisonné.

La présence de projections nucléaires dans les polynucléaires neutrophiles visibles sur un simple étalement au microscope ordinaire permettrait de poser un diagnostic facile et précoce.

TABLEAU CLINIQUE DU SYNDROME D'EDWARDS

L'étude clinique du syndrome d'EDWARDS sera effectuée de façon analogue à celle de la trisomie de PATAU. Nous avons ici la chance de pouvoir réunir un plus grand nombre d'observations, certaines ne sont pas encore publiées: au total 57 observations (voir planche VI*). Afin d'alléger le texte, chaque publication sera mentionnée uniquement par le premier auteur de la publication, les références sont indiquées sur le tableau.

Les cas où la trisomie E_1 se trouve être associée à d'autres aberrations chromosomiques seront envisagés plus loin.

Le syndrome d'EDWARDS est constitué par un *ensemble polymalformatif variable;* les ressemblances entre les diverses observations sont grandes, mais il n'en existe cependant pas deux qui soient identiques.

La survie moyenne, établie sur les données de 43 observations, est de 95 jours. Dans une observation, la survie est inférieure à 24 heures; le cas 3 de WEISS était encore en vie à l'âge de deux ans.

CARR (26) a retrouvé une trisomie 16-18 chez un fœtus avorté de quatre mois. A la naissance, le poids de ces enfants est souvent faible: il atteint ou dépasse 3 000 g dans deux observations seulement. Le pronostic du syndrome d'EDWARDS est donc redoutable.

Les sujets atteints sont des deux sexes, mais la prédo-

* Hors texte.

minance du sexe féminin est très nette avec 39 filles pour 12 garçons.

L'hydramnios existe dans un tiers des cas. Le placenta est petit dans une observation (Levkoff). La présence d'une seule artère ombilicale est notée dans 4 cas (Gibson) (69).

Extrémité céphalique et système nerveux

La microcéphalie et le front fuyant sont chacun retrouvés dans plus d'un tiers des observations.

L'occiput proéminent se rencontre dans 26 cas sur 34. Dans l'observation de Babini est signalé un manque de substances osseuses au niveau de l'écaille du temporal.

Les perturbations importantes du système nerveux sont attestées par l'existence constante de troubles du comportement et des réflexes archaïques. L'hypertonie musculaire est souvent notée: dans 22 cas sur 30; l'hypotonie existe néanmoins dans l'observation de Haylock. Des convulsions sont signalées dans le cas 1 de Townes.

Les apnées sont très fréquentes; elles peuvent être d'origine centrale ou causées par la cardiopathie congénitale, presque constante. La surdité, difficile à rechercher, serait présente dans près de la moitié des cas.

Etude anatomique de l'encéphale.

L'étude anatomique du cerveau n'a été effectuée que dans 18 observations. Aucune anomalie n'a pu être mise en évidence dans les cas 66, 71, 80 de Wagshal-Ives, de Rohde, etc... Dans l'observation 3 de Hecht le poids du cerveau est un peu inférieur à celui attendu; Smith, dans son cas 11, trouve des séquelles d'hémorragie cérébrale, sans autre particularité anatomique et histologique. Dans l'observation 1 de Pfeiffer, la seule anomalie est un kyste de la grande citerne.

La dilatation des ventricules cérébraux est relevée dans trois observations; Babini note la présence d'un méningo-encéphalocèle. Dans le cas 1 de Gottlieb les hémisphères et le cervelet sont asymétriques.

Mais dans l'observation de HAYLOCK et la deuxième de VOORHESS le corps calleux est absent. *L'absence de bulbes et tractus olfactifs n'est pas signalée;* HECHT, dans son cas 3, indique un déplacement médian du nerf olfactif droit. Les malformations les plus sévères sont rencontrées dans l'observation 2 de TOWNES: lobes frontaux très peu développés, de même que le vermis cérébelleux; gyrus et sulcus sont asymétriques, des anomalies de structure sont relevées dans le cortex de la calcarine et dans le thalamus.

Les yeux.

Dans un quart des observations, les yeux sont normaux. La fente palpébrale est étroite dans 1/5e des cas; l'obliquité antimongolienne existe dans la première trisomie E1 de PFEIFFER. L'épicanthus est noté 8 fois sur 31. L'hypertélorisme est noté dans 6 observations: celles de WIJCK, BRODIE, BABINI, GAGNON et les numéros 1 et 3 de PFEIFFER.

L'hypoplasie de la cavité orbitaire est rapportée dans le cas de CRAWFURD, les cas 215 de SMITH et 3 de GOTTLIEB. La cécité est certaine dans deux observations: la première de TOWNES, et la deuxième de PFEIFFER; elle est probable dans les cas 19 et 215 de SMITH, et 1 de HECHT, et les trois observations de GOTTLIEB.

L'anophtalmie n'a jamais été signalée, la microphtalmie est relevée 5 fois. Les colobomes iriens ont été découverts dans les cas 1 et 2 de TOWNES, ils sont unilatéraux dans le 2e cas du même auteur et dans l'observation 2 de HECHT. La cataracte existe dans le cas 34 de SMITH, et le cas 19 où elle est unilatérale. KOENIG, dans sa 2e observation, découvre une opacité cornéenne ainsi que TOWNES (cas 1) où est signalé l'existence d'un glaucome. L'atrophie des nerfs optiques n'est présente que dans deux observations.

Le nez.

Les anomalies nasales sont peu importantes: le nez est aplati 10 fois sur 32, il est au contraire proéminent dans

les deux observations de HOLMAN et dans celle de BRODIE, bifide dans le cas de TROWELL. Le septum nasal est dévié une fois (1re observation de PFEIFFER), il y a une atrésie choanale unilatérale dans le cas 2 de TOWNES.

La face.

Dans un peu plus d'un tiers des cas, la bouche est petite ou de forme triangulaire. Le palais ogival se retrouve dans plus de la moitié des cas, tandis que la fissure palatine (4 sur 45) et le bec-de-lièvre sont rares. La microglossie est rapportée par TROWELL, la glossoptose 2 fois (2e observation de PFEIFFER, cas 1 de KOENIG).

Micrognatisme ou rétrognatisme existent constamment, le prognatisme par contre est rare: 5 fois sur 27.

Les anomalies des oreilles sont quasi-constantes: il n'y a qu'un seul cas où elles sont normales. Elles sont extrêmement variables: d'implantation basse, elles peuvent être anormalement petites, mal ourlées, en rotation postérieure avec absence du tubercule de Darwin, etc...

Le cou.

Il est assez souvent court (sans pterygium colli) 12 fois sur 27. Des kystes thyroïdiens ont été décrits dans la deuxième observation de LEVKOFF; la thyroïde peut être réduite à sa partie isthmique (GOTTLIEB, cas 2) ou totalement absente (cas 64 de WAGSHAL-IVES).

LES MEMBRES

La phocomélie a été trouvée dans plusieurs cas (on dénomme ainsi le raccourcissement ou l'absence d'un ou de plusieurs os longs des membres). TROWELL signale l'absence du radius et d'un métacarpien gauches; OIKAWA, dans sa 1re observation, note également l'absence du radius, du premier métacarpien et du pouce gauches; dans sa 2e observation, manquent radius, cubitus et pouce gauches, enfin dans le cas 71 de WAGSHAL-IVES, il y a une absence d'un radius.

Des anomalies voisines sont d'autre part décrites:

fusion du radius et du cubitus gauches, absence de l'articulation du coude (GAGNON);

fusion du cubitus et du radius (GAGNON, ROHDE);

raccourcissement des premières phalanges (TOLKSDORF).

La déviation de l'axe de la main par rapport à celui de l'avant-bras est fréquente (17 fois sur 32), elle est le plus souvent radiale. La polydactylie est rare puisqu'elle ne se voit que dans deux observations; par contre, la syndactylie cutanée est notée dans un tiers des cas; sa fréquence est plus grande aux orteils. La flexion des doigts est très souvent rapportée; les plis palmaires horizontaux, unilatéraux ou bilatéraux existent dans 11 observations sur 34, il n'y a souvent qu'un seul pli de flexion au cinquième doigt. Les anomalies unguéales, qui consistent en la présence d'ongles étroits et hyperconvexes, sont notées dans la moitié des cas.

L'index qui recouvre le médius est pour beaucoup d'auteurs un trait caractéristique du syndrome d'EDWARDS: nous ne le retrouvons, en fait, que 15 fois sur 44. Le médius est placé sur l'annulaire seulement dans l'observation 215 de SMITH; dans le cas 2 de GERMAN, c'est la position inverse, l'annulaire recouvre le médius. Pour en terminer avec les anomalies de position des doigts, signalons que dans le cas 3 de HECHT l'auriculaire se place sur l'index. Dans le cas 1 de GERMAN, tous les doigts, et aussi tous les orteils, sont à peu près de la même taille.

Les pouces peuvent être le siège d'anomalies diverses; dans la trisomie rapportée par ROSENFIELD, le pouce gauche est peu développé; dans le cas 8 de SMITH, ce sont les deux pouces et les deux auriculaires; ils sont en rétroflexion dans l'observation 2 de HOLMAN, enfin dans le cas 2 de TOWNES, l'implantation des pouces ne s'effectue sur la main que par des attaches cutanées, il n'y a pas d'articulation. Les annulaires sont courts dans l'observation 11 de SMITH. L'absence de musculature de l'emminence thénar

s'observe dans les cas 11 de SMITH et 3 de HECHT; dans ce dernier cas, l'innervation de ce territoire a été étudiée, elle s'est révélée absolument normale.

Pour les anomalies des pieds, la syndactylie a déjà été signalée. Le pied en extension est assez fréquent, la proéminence du talon existe dans les cas 11, 215 de SMITH et celui de LEVKOFF; il y a un calcanéovalgus dans le cas 3 de HECHT et dans la trisomie de CRAWFURD. Un pied-bot est noté dans le 1er cas de PFEIFFER. Les orteils sont sensiblement tous de la même taille dans deux observations: celles de BABINI et de GERMAN (n° 1). Le gros orteil est anormalement court dans 12 cas, il est spontanément en extension dans le même nombre d'observations. Enfin les cinquièmes orteils sont anormalement petits dans le cas 8 de SMITH.

Gros orteil en extension		Gros orteil court	
Observations de			
UCHIDA	cas 1	UCHIDA	cas 2
—	cas 2	—	cas 5
—	cas 5	—	cas 6
—	cas 6	VOORHESS	cas 1
SMITH	cas 11	—	cas 2
—	cas 27	—	cas 3
—	cas 215	SMITH	cas 8
STEINBERG		GERMAN	cas 2
TROWELL		HOLMAN	cas 1
BRODIE		HAYLOCK	
LEJEUNE		BRODIE	
PFEIFFER	observation 3	GAGNON	

*Stigmates dermatoglyphiques du syndrome d'*EDWARDS.

C'est encore UCHIDA (221) qui, le premier, a étudié les dermatoglyphes dans la trisomie E1. Le signe pathognomonique est la grande fréquence, anormale, des arcs (ou A) sur les empreintes digitales de tous les doigts de la main, ou de presque tous. L'auteur a retrouvé ce caractère sur

13 observations de trisomie 16-18 prouvées. Le nombre des arcs a été le suivant, pour les cas étudiés par UCHIDA:

Observations	Total des Arcs	Un seul pli transverse au 5e doigt
—	—	—
SMITH ..... cas 11	7	—
— ..... cas 19	9	—
— ..... cas 27	9	—
— ..... cas 34	8	+
— ..... cas 41	10	+
— ..... cas 215	10	—
UCHIDA	10	—
—	7	?
—	10	+
—	10	+
—	6	+
—	10	+

Remarque.

Il nous a été impossible d'établir une correspondance dans la nomenclature des observations de UCHIDA entre la publication concernant l'étude des dermatoglyphes (221) et celle d'observations cliniques (218). On remarquera que plusieurs cas ne comportent pas de relations cliniques.

Chez les parents, grands-parents, cousines, frères et sœurs de ces observations, l'auteur n'a pas retrouvé un nombre anormalement élevé d'arcs digitaux.

L'étude faite sur deux observations de trisomie D_1 n'a pas montré cette anomalie; CUMMINS, dans le mongolisme, a décrit une présence anormale de U (boucles cubitales ou ulnaires).

D'autres auteurs ont confirmé les découvertes d'UCHIDA:

ainsi ROSENFIELD a retrouvé des arcs sur la plupart des doigts;

TROWELL a observé 6 arcs digitaux, et des arcs sur tous les orteils;

plus récemment, HECHT a noté pour ses trois observations, respectivement, 8, 10 et 9 arcs digitaux, et a pu vérifier l'absence d'arcs, ou leur présence en nombre très restreint chez les parents et frères et sœurs de ces observations;

Gagnon signale cependant l'absence complète d'arcs. Les formules palmaires, ainsi que la position du triradius axial, n'ont pas été étudiées dans cette trisomie.

Uchida (69) indique que l'absence d'un grand nombre d'arcs digitaux suffit à infirmer le diagnostic de cette trisomie; de fait, un nombre élevé d'arcs digitaux a été retrouvé dans 18 cas. L'observation de Gagnon semblerait démentir cette opinion: mais le caryotype diffère de celui d'une trisomie E_1 régulière, le chromosome supplémentaire est impliqué dans une translocation. Il est par conséquent possible que l'absence d'un grand nombre d'arcs digitaux infirme le diagnostic de trisomie E_1 régulière.

Enfin, la présence d'arcs plantaires a été signalée.

Le tronc

Le thorax peut être déformé: en carène (Babini), en entonnoir (cas 2 de Holman), plat (Crawfurd) ou anormalement court dans l'observation de Lejeune. Le sternum court est souvent rencontré: 28 fois sur 33. Dans 9 observations, les mamelons sont exagérément écartés.

Les anomalies pulmonaires sont rapportées dans le cas 3 de Voorhess où existe une agénésie totale du poumon droit, et par Levkoff qui décrit des kystes pulmonaires microscopiques avec absence totale du tissu élastique.

L'atrophie thymique a été observée dans les cas 64 et 71 de Wagshal-Ives, et 2 de Gottlieb.

Les faiblesses de la paroi abdominale ne sont pas exceptionnelles: il existe 9 observations de hernie ombilicale dont 4 probables, le diastasis des muscles grands-droits et la hernie inguinale sont à peu près aussi fréquents. L'omphalocèle est signalée dans les cas 2 de Gottlieb et de Koenig.

La hernie diaphragmatique est assez fréquente: 12 cas, dont 3 probables, sur 28 observations.

Un spina bifida est retrouvé dans 4 cas, un méningocèle dans l'observation de Wijck, et un méningoencéphalocèle dans celle de Babini.

La scoliose est signalée 9 fois : dans le cas de Babini, c'est une cyphoscoliose avec présence d'une hémivertèbre en C5 et fusion des arcs postérieurs en D2 et D3 ; il y a également une hémivertèbre supplémentaire en L1 pour la première observation de Gottlieb ; dans le cas 2 de Townes, deux hémivertèbres supplémentaires sont signalées.

Les anomalies du pelvis sont retrouvées dans 16 observations sur 17. La limitation de l'abduction est très souvent notée ; dans l'observation de Lejeune, il y a une luxation de hanche gauche ; l'agénésie des deux têtes fémorales est totale dans le cas 3 de Hecht.

Des déformations articulaires multiples affectant les épaules, les coudes, les hanches, genoux et articulations des pieds sont notées dans la première observation de Pfeiffer, réalisant ainsi un tableau d'amyoplasie congénitale ou arthrogryposis multiplex congenita. La biopsie musculaire s'est révélée normale dans ce cas.

Le cœur.

Les cardiopathies sont presque constantes : dans 54 cas sur 56. La dextrocardie n'est rencontrée que dans une seule observation.

La communication interventriculaire est la plus fréquente : 39 fois, dont 4 cas probables, sur 44 ; c'est la cardiopathie congénitale la plus souvent rencontrée d'une façon générale, en dehors des syndromes que nous étudions. Dans deux observations, on trouve, au contraire, une hypertrophie du septum interventriculaire : les cas 2 de Townes et de Voorhess.

Par ordre de fréquence, viennent ensuite la persistance de la perméabilité du canal artériel, 22 fois retrouvée sur 39, puis la communication interauriculaire. Le canal atrioventriculaire existe certainement dans une observation, d'après Gibson, Uchida et Lewis (69).

Les malformations valvulaires sont rencontrées dans la moitié des observations, ce sont principalement des ano-

malies du nombre des valvules: aorte bicuspide (cas 3 de HECHT, 71 de WAGSHAL-IVES, etc...) — bicuspidie pulmonaire (cas 64, 71 et 80 de WAGSHAL-IVES); ROSENFIELD signale une dilatation tricuspidienne avec fibrose proliférative marginale; dans le cas 2 de GOTTLIEB, c'est la surface septale des tricuspides qui est le siège de proliférations; dans le cas 1 de cet auteur, toutes les valvules sont malformées et présentent des épaississements multiples nodulaires. Les valvules aortiques sont le siège de dépôts myxomateux dans le cas 1 de KOENIG.

Les anomalies d'implantation des gros vaisseaux se voient dans 5 observations: c'est toujours une dextroposition de l'aorte. La coarctation de l'aorte est notée dans les cas 5 d'UCHIDA, et 2 de GERMAN. Les implantations anormales des artères sous-clavières sont signalées dans les observations 27 de SMITH, 5 d'UCHIDA, et les cas 71 et 80 de WAGSHAL-IVES. Dans la deuxième observation de HOLMAN, la naissance des artères coronaires est anormalement haute.

Des lésions artérielles et artériolaires ont été bien décrites dans une observation: ROSENFIELD, sur des radiographies, note des calcifications bilatérales sur les artères radiales, fémorales et tibiales. De l'athérosclérose est trouvée sur l'aorte descendante, la mésentérique inférieure, les artères iliaques et fémorales. La limitante élastique interne et les fibres élastiques de la média présentaient des fragmentations multiples avec lésions de dégénérescence; les calcifications intéressaient la média et l'intima. Cette observation s'accompagne de dégénérescence myocardique. Une nécrose du myocarde et un épaississement des artères pulmonaires sont rapportés par ROHDE. Dans son cas 2, HECHT retrouve l'athérosclérose, mais uniquement sur une artère pulmonaire.

Viscères abdominaux.

Les malformations de l'appareil digestif touchent environ la moitié des observations. Les défauts de rotation de l'intestin sont notés dans 5 cas dont un probable; le diver-

ticule de Meckel existe dans plus d'un tiers des cas. Les anomalies hépatiques concernent une hypertrophie de la vésicule biliaire (3 observations), une diverticulose biliaire dans le cas 2 de Holman. La présence de tissu pancréatique ectopique se voit dans plus du tiers des observations.

Les anomalies plus rares sont: une hypoplasie de l'estomac (Oikawa, cas 2), une hypertrophie pylorique dans le cas 8 de Smith, une fistule trachéobronchique (cas 1 de Holman), une occlusion ,intestinale dans l'observation 3 de Townes, et enfin trois cas de rétrécissement anal.

La présence de rates accessoires est signalée 6 fois sur 14. Une hémosidérose hépatique et de tout le système réticulo-endothélial est notée par Trowell.

Appareil urinaire.

L'appareil urinaire est malformé dans 27 observations sur 41. Elles sont très diverses. La plus fréquente malformation est l'existence de reins en fer à cheval: 10 observations. Gagnon mentionne une agénésie rénale unilatérale. Les malpositions des reins ou des uretères ont à peu près la même fréquence: reins et uretères sont tous les deux du même côté (Brodie et Steinberg). Méga-uretère avec ou sans hydronéphrose existent dans plusieurs cas: celui de Brodie où une sténose de la jonction urétéro-pelvienne a pu être mise en évidence; dans le n° 2 de German, c'est une anomalie d'implantation d'un uretère.

Des petits kystes de la taille d'une tête d'épingle sont signalés dans les cas 1 de Pfeiffer, 2 de Gottlieb et l'observation de Rohde. Steinberg trouve une atrophie glomérulaire. Le cas 1 de Gottlieb comporte une anomalie complexe: présence d'un seul rein, situé à gauche qui reçoit quatre artères, deux par le hile, et une à chaque pôle; il n'existe qu'une seule veine; les uretères sont doubles.

Anomalies cutanées.

La présence d'angiomes plans est signalée par Tolksdorf et dans le cas 71 de Wagshal-Ives. Une autre ano-

malie cutanée doit être notée, la raréfaction de tissu sous-cutané trouvée dans les cas 8, 11, 19 de SMITH et les deux observations de HOLMAN; GOTTLIEB, dans son cas 2, indique une absence de graisse sous-cutanée.

Appareil génital.

Dans le sexe masculin, seule la cryptorchidie a été décrite: 4 cas sur 7. Aucune anomalie du scrotum n'a été notée dans toutes les observations connues.

Une hypertrophie clitoridienne existe dans les cas 1 de HECHT, 71 et probablement 64 de WAGSHAL-IVES. A cette anomalie s'associe dans la deuxième observation de TOWNES, et le cas 1 de KOENIG, un hypodéveloppement des petites lèvres. TOWNES (2e observation) a étudié l'histologie des ovaires, et a noté une hypoplasie ovarienne avec présence de rares follicules. Dans le cas 1 de KOENIG, il n'a pas été retrouvé d'anomalies histologiques. Aucune malformation utérine n'a été décrite.

RESUME DU TABLEAU CLINIQUE DE LA TRISOMIE E_1

C'est un syndrome polymalformatif d'expression variable, et dont l'ensemble réalise un tableau assez évocateur, toujours grave (survie exceptionnelle au delà de 1 an).

Il a été retrouvé chez des embryons avortés.

A la naissance, les enfants atteints ont souvent un poids inférieur à la normale; l'hydramnios est assez fréquent. Cette trisomie semble être plus fréquente dans le sexe féminin.

L'occiput est souvent proéminent, microcéphalie et front fuyant ne sont pas rares.

Le retard du développement psycho-moteur est constant, l'hypertonie fréquente.

Les apnées sont notées avec la même fréquence; les convulsions sont rares.

Le cerveau est peu développé, avec ou sans lésions cérébrales anatomiques; les anomalies des structures interhémisphériques sont rares, les autres lésions ne présentent aucun caractère spécifique (dilatation des ventricules cérébraux, etc...).

L'épicanthus n'est pas exceptionnel.

Les malformations oculaires entraînant ou non la cécité sont rares: la microphtalmie est la plus fréquente, viennent ensuite les colobomes et l'atrophie des nerfs optiques.

Le nez ne présente que des anomalies minimes.

Micrognatisme ou rétrognatisme sont constants, mais le prognatisme peut être observé.

On relève souvent la présence d'une bouche petite ou

de forme triangulaire. Le palais ogival est assez fréquent, fissure palatine et bec-de-lièvre sont rares.

Les anomalies des oreilles sont quasi-constantes.

Le cou peut être court.

La phocomélie est signalée, mais les anomalies des extrémités des membres sont les plus fréquentes: doigts en flexion, l'index recouvre le médius un peu plus rarement, déviation de l'axe de la main; syndactylie le plus souvent, parfois polydactylie; plis palmaires horizontaux, ongles des doigts étroits et hyperconvexes. Le pied peut être en extension, la partie postérieure du talon proéminente, le gros orteil court et en extension.

La présence d'arcs sur presque tous les doigts semble être assez caractéristique de cette trisomie.

Parmi les anomalies de la paroi thoracique, seul le sternum anormalement court est fréquent.

La hernie diaphragmatique est signalée; les autres hernies sont plus rares.

Des malformations vertébrales diverses ne sont pas exceptionnelles, surtout hémi-vertèbres supplémentaires, assez fréquentes sont les anomalies pelviennes.

Les cardiopathies sont presque constantes mais diverses: communication interventriculaire, persistance du canal artériel, communication interauriculaire et anomalies valvulaires multiples.

Les anomalies du contenu abdominal sont variables: surtout présence d'un diverticule de Meckel, tissu pancréatique ectopique et rates accessoires.

Assez fréquentes mais très diverses sont les malformations de l'appareil urinaire: principalement reins en fer à cheval, malpositions rénales ou urétérales.

Les anomalies cutanées sont rares et banales.

Pour l'appareil génital:

chez le garçon, cryptorchidie inconstante;

chez la fille, quelques cas d'hypertrophie ou d'hypotrophie clitoridienne.

COMPARAISON ENTRE LES TABLEAUX CLINIQUES DES TRISOMIES D_1 ET E_1

La distinction clinique entre les deux syndromes polymalformatifs que sont les trisomies D_1 et E_1 apparaît difficile : une étude comparative précise s'impose (voir planche VII).

Les comparaisons qui ont pu être effectuées jusqu'à présent n'ont porté que sur un nombre restreint d'observations ; elles sont trop fragmentaires pour être reprises.

Il s'agit dans les deux cas d'un syndrome polymalformatif d'expression variable dont le pronostic est toujours redoutable : la survie au delà de deux ans semble exceptionnelle.

Les deux trisomies ont été retrouvées sur des produits d'avortement, la prématurité est fréquente.

L'hydramnios est assez souvent signalé dans la trisomie d'Edwards, il n'a pas encore été rapporté pour la trisomie D_1.

Les deux sexes sont atteints avec, cependant, une certaine prédilection pour le sexe féminin, peut-être plus marquée dans la trisomie E_1.

Extrémité céphalique et système nerveux

Microcéphalie et front fuyant sont retrouvés dans les deux trisomies. *L'occiput proéminent, fréquent dans le*

*syndrome d'*EDWARDS *n'a jamais été signalé* dans la trisomie D_1.

L'aplasie cutanée au niveau du vertex, souvent relevée dans la trisomie de PATAU, constitue un signe distinctif de valeur puisqu'elle n'a pas été mentionnée dans l'autre syndrome.

Retard sévère de l'éveil psychomoteur, convulsions, surdité existent dans les deux cas (les convulsions sont plus fréquentes dans la trisomie D_1).

L'hypertonie musculaire est par contre nettement plus fréquente dans le syndrome d'EDWARDS.

La découverte par MILLER J.-Q. et coll. en 1962 (139) de l'arhinencéphalie dans la trisomie D_1 pouvait sembler établir une frontière entre les deux syndromes. Mais l'arhinencéphalie, bien que fréquente, n'est pas constante dans le syndrome de PATAU : insistons en particulier sur l'observation de SERGOVICH et coll., au diagnostic cytogénétique irréfutable de trisomie 13-15, où l'étude anatomique et histologique du cerveau permet d'exclure formellement l'existence d'une arhinencéphalie.

Différentes variétés d'arhinencéphalie, définie par l'absence des structures rhinencéphaliques antérieures (c'est-à-dire les bulbes et tractus olfactifs) peuvent être retrouvées dans la trisomie D_1 : la cébocéphalie, le cerveau holosphérique, les anomalies de l'individualisation des lobes frontaux, pariétaux et occipitaux ont été décrits dans cette affection.

Mais l'atrophie des lobes frontaux, fréquente dans l'arhinencéphalie a été décrite dans une observation de trisomie E_1 (cas 2 de TOWNES) ; les anomalies des structures interhémisphériques, trigone, corps calleux et vermis cérébelleux, fréquentes dans la trisomie de PATAU ont été retrouvés dans le syndrome d'EDWARDS.

L'anophtalmie qui appartient aux formes majeures d'arhinencéphalie n'a été retrouvée que dans la trisomie D_1. La microphtalmie, les colobomes iriens, l'atrophie des nerfs optiques, fréquents dans la trisomie de PATAU et qui accom-

pagnent souvent l'arhinencéphalie existent, mais avec une fréquence moindre dans l'autre trisomie.

La présence de la dysplasie rétinienne a été notée dans le syndrome de PATAU par MILLER M. (141), la persistance du vitré primitif lui est fréquemment associée: ces anomalies n'ont pas été décrites dans l'autre syndrome.

Ainsi certaines malformations qui existent fréquemment avec l'arhinencéphalie peuvent être retrouvées dans les trisomies D_1 et E_1, *mais l'absence de bulbes et tractus olfactifs, le cerveau holosphère,* l'absence totale ou partielle de la scissure interhémisphérique, l'anophtalmie, c'est-à-dire les anomalies majeures de l'arhinencéphalie n'ont été trouvées que dans le syndrome de PATAU.

L'hypertélorisme se rencontre dans les deux trisomies, par contre *l'hypotélorisme* n'a encore été rapporté que dans la trisomie D_1.

L'épicanthus est plus fréquent dans la trisomie E_1; l'obliquité antimongolienne y a été rarement décrite.

La cataracte, totale ou partielle, est surtout notée dans le syndrome de PATAU.

Les malformations nasales graves, telles que l'absence du nez remplacé par un groin ou la présence d'une narine unique, coexistent toujours avec l'arhinencéphalie, les anomalies peu importantes appartiennent aux deux syndromes.

Micrognatisme ou rétrognatisme sont constants dans la trisomie E_1, rares dans l'autre. Le prognatisme existe dans les deux cas, mais il est peu fréquent.

La bouche petite ou triangulaire n'a encore été décrite que dans le syndrome d'EDWARDS.

Bec-de-lièvre, fissure palatine et palais ogival, existent dans les deux aberrations chromosomiques, mais dans des proportions différentes:

sont plus fréquentes dans la trisomie D_1: le bec-de-lièvre et la fissure palatine;

plus fréquents pour la trisomie E_1: le palais ogival,

ETUDE COMPARATIVE DES PRINCIPALE

		Fréquence des anomali dans le trisomie	
		D_1	E
	Poids à la naissance (en.g.)	2 600	2 3
	Durée de vie(pour les observations décédées)	88	
	Nombre d'observations vivantes à la date de la publication	1	
	Autopsie	29	
	Etude anatomique du cerveau	22	
CRANE et S.N.	Microcéphalée	17P/25	9/3
	Front fuyant	10/14	7/2
	Occiput proéminent	-	26/3
	Retard mental apparent	24P/25	43PPP/4
	Convulsions	10 /23	1/3
	Hypertonie	3/15	22/3
	Surdité	12P/17	6 5P /1
ETUDE ANAT. DU S.N.	Scissure interhémisphérique absente ou partielle	3/16	-
	Absence des trigones et bulbes olfactifs	13/23	-
	Anomaliesdu cervelet	4/8	3/1
	Dilatation des ventricules cérébraux	4/10	3/1
	Apnées fréquentes	17/19	27/3
PEAU	Aplasie cutanée au niveau du scalp (vertex)	13/13	-
	Angiomes - plans	16/25	2/2
FACE	Hypoplasie de la cavité orbitaire	5/12	3/1
	Micrognatisme, retrognatisme	8/17	50/5
	Prognatisme	2/18	5/2
YEUX	Fente palpébrale étroite	10/13	5/2
	Anophtalmie	4/24	-
	Microphtalmie	21/29	5/3
	Cécité	8 (6P)/12	8 (6P) /1
	Colobome	19/23	2/1
	Persistance du vitré primitif	5/14	-
	Cataracte totale ou partielle	13/17	2/1
	Epicanthus	1/23	8/3
	Atrophies nerfs optiques	10/17	2/1
NEZ	Nez aplati	11/21	10/3
	Anomalies nasales autres	8/22	4/3
BOUCHE	Bouche petite ou triangulaire	-	13/3
	Fissure palatine	24/31	4/4
	Palais ogival	3/27	22/3
	Bec de lièvre	20/31	5/4
OREILLES	Implantation basse des oreilles	29/29	56/5
COU	Cou court	4/5	12/2
THORAX	Sternum court	1/14	28/3
	Ecartement exagéré des mamelons	1/14	9/1

S RENCONTREES DANS LES TRISOMIES D_1 ET E_1

	Fréquence des anomalies dans le trisomie D_1	E_1
Déviation cubitale ou radiale des mains	2/20	17/32
Polydactylie mains ou pieds	26/32	2/46
Syndactylie mains ou pieds	5/25	16/48
Doigts en flexion	13/20	44/50
le 2e doigt recouvre le 3e	1/25	15/44
Plis palmaires horizontaux	15/18	11/34
Ongles des doigts étroits et hyperconvexes	9/18	8/18
Pieds "en gondole"	6/19	18 p /40
Proéminence du talon	7/14	5/20
Hernie ombilicale	6/16	9 (4p)/37
Diastasis des droits	2/14	11 (4p)/28
Hernie inguinale	2/15	10 pp /28
Hernie diaphragmatique	-	12 (3p)/28
Spina bifida	1/20	4/31
Scoliose	-	9/22
Anomalies du pelvis	-	16/17
Anomalies de la segmentation pulmonaire	3/11	1/32
Dextrocardie	5 p /24	1/41
C. I. A.	14 p /24	12/39
C. I. V.	17 p /27	39 (4p)/44
Canal artériel	7/23	22 p /39
Anomalies d'implantation des gros vaisseaux	5 p /22	7 p /34
Anomalies valvulaires	3/17	17/34
Présence d'une cardiopathie congénitale	28/33	54 p /56
Défaut de rotation des intestins	7/15	5 p /26
Diverticule de Meckel	2/12	10 p /27
Anomalies des voies excrétrices hépatiques	5/12	5/30
Tissu pancréatique ectopique	2/12	10 (3p)/23
Tissu splénique ectopique	4/11	6/14
Rétrécissement anal	-	3/29
Rein à fer à cheval	-	10/38
Position ectopique d'une partie de l'appareil urinaire	1/17	6/32
Hydronéphrose ou mégauretère	8 p /19	5/34
Présence d'une anomalie urinaire	17 p /19	27/41
Sexe : M - F	14 - 20	12 - 39
Utérus partiellement cloisonné	7/9	-
Anomalies du scrotum	10/11	-
Cryptorchidie	14/14	4/7
Age de la mère à la conception	32	32
Age du père à la conception	34	35
Nombre d'observations où il y a eu des avortements	5/13	15/22
Hydramnios	-	11/31
NOMBRE D'OBSERVATIONS	35	57

Les anomalies affectant la *langue,* microglossie et glossoptose (pouvant réaliser un syndrome de Pierre Robin) n'ont été signalées que dans la trisomie d'Edwards.

Le cou peut être anormalement court dans les deux cas (sans pterygium colli).

Des anomalies diverses de la thyroïde n'ont été notées que dans la trisomie E_1.

Membres

*La phocomélie n'est rapportée que dans le syndrome d'*Edwards.

Cependant, l'absence de certains métacarpiens est notée dans une observation de trisomie D_1 (Prader).

La plupart des anomalies affectant les extrémités des membres sont communes aux deux syndromes, certaines sont notées plus souvent dans l'un des cas;

fréquence du même ordre pour les deux trisomies: doigts en flexion constituant une griffe parfois irréductible, disposition horizontale des plis palmaires pouvant réaliser un sillon radio-cubital unique, ongles des doigts étroits et exagérément convexes, pieds dit en gondole (« rocker-bottom ») et proéminence du talon.

la polydactylie des doigts ou des orteils existe par contre plus fréquemment dans la trisomie D_1.

la déviation cubitale ou radiale de l'axe de la main, la syndactylie des doigts ou des orteils, la position de l'index qui recouvre le médius, sont plus souvent notées dans la trisomie E_1.

le gros orteil trop court ou en extension n'a encore été décrit que dans le syndrome d'Edwards.

l'étude des dermatoglyphes révèle le grand nombre des arcs digitaux dans la trisomie E_1 et un triradius axial en position proximale dans l'autre cas.

Tronc et viscères

Sternum anormalement court et écartement exagéré des mamelons appartiennent surtout au syndrome d'Edwards.

Plus souvent relevées dans la trisomie E_1 sont les malformations articulaires, vertébrales et pelviennes.

Les anomalies de la segmentation pulmonaire peuvent être retrouvées dans les deux syndromes.

La hernie diaphragmatique n'existe encore que dans la trisomie d'EDWARDS.

Les faiblesses de la paroi abdominale appartiennent aux deux aberrations chromosomiques.

Les cardiopathies sont fréquentes dans les deux syndromes, les anomalies valvulaires plus nombreuses dans la trisomie E_1.

Les autres malformations viscérales, intestinales, hépatiques, spléniques et rénales ne présentent pas, entre les deux trisomies, de différence notoire à l'exception des anomalies du sphincter anal et des reins en *fer à cheval* qui n'ont jusqu'ici été décrits que dans le syndrome d'EDWARDS.

Les *angiomes plans* sont surtout fréquents dans la trisomie D_1.

ORGANES GÉNITAUX

La cryptorchidie, constante dans le syndrome de PATAU, n'est pas toujours présente dans l'autre cas.

Les anomalies du scrotum (hyperplasie ou hypoplasie) n'appartiennent qu'à la trisomie D_1.

Dans le sexe féminin, *l'utérus bifide* n'a été décrit que dans le syndrome de PATAU.

DIVERS

La présence de projections nucléaires et d'une lobulation anormale du noyau des polynucléaires neutrophiles n'existent que dans la trisomie D_1, ces anomalies permettraient de *différencier* entre elles les deux syndromes.

L'hydramnios n'a été rapporté que pour la trisomie E_1.

En résumé

La distinction sur le plan CLINIQUE des trisomies de PATAU et d'EDWARDS s'avère, dans la majorité des cas, très difficile ou impossible (voir planche VIII).

SERONT EN FAVEUR DE LA TRISOMIE D_1

l'arhinencéphalie.

Mais cette malformation est plus souvent observée dans ses manifestations mineures et ne sera bien souvent qu'une découverte d'autopsie.

L'arhinencéphalie sera fortement suspectée en présence d'une cavité orbitaire unique, l'absence du nez ou la présence d'une cavité nasale unique.

Elle sera évoquée en présence d'anomalies nasales, un hypotélorisme et les anomalies suivantes :

les malformations du complexe ophtalmo-maxillaire,
les anomalies cutanées au niveau du vertex, les angiomes-plans,
les anomalies génitales, cryptorchidie, taille anormale du scrotum, utérus bifide.

EN FAVEUR DU DIAGNOSTIC DE TRISOMIE E_1

l'occiput proéminent,
la bouche petite ou triangulaire; un micrognatisme ou un rétrognatisme,
la phocomélie,
les anomalies osseuses,
un hydramnios.

Enfin l'étude des dermatoglyphes et surtout la *recherche sur les noyaux des polynucléaires neutrophiles de projections et d'une lobulation anormale* (qui existent dans la trisomie D_1) sont des signes de valeurs plus faciles et plus rapides à obtenir que les résultats de l'étude cytogénétique qui reste cependant le seul critère indiscutable.

Planche VIII

ANOMALIES LES PLUS FRÉQUEMMENT RENCON'

	TRISOMIE D_1	F
CRANE SYSTEME NERVEUX	Microcéphalie Retard mental apparent Surdité	
MALFORMATION CEREBRALE	Absence de trigones et de bulbes olfactifs	
	Apnées fréquentes	
PEAU	Aplasie cutanée au niveau du scalp Angiomes plans	
YEUX	Fente palpébrale étroite Microphtalmie Cécité Colobomes iriens Atrophie des nerfs optiques	
NEZ	Nez aplati	
BOUCHE - FACE	Fissure palatine Bec de lièvre	
OREILLES	Implantation basse des oreilles	
THORAX		
MAINS et PIEDS	Polydactylie main ou pied Doigts en flexion Plis palmaires horizontaux	
BASSIN		
COEUR	Cardiopathie Communication inter-auriculaire Communication inter-ventriculaire	
REINS	Malformations urinaires diverses	
APPAREIL GENITAL	Utérus partiellement cloisonné Cryptorchidie	

TRÉES DANS LES TRISOMES D_1 EI E_1

FREQUENCE	TRISOMIE E_1	FREQUENCE
17p/25 24p/25 12P/17	Occiput proéminent Retard mental apparent Surdité Hypertonie	26/34 43(3p)/ 43 6(5P)/ 13 22/30
13/23		
17/19	Apnées fréquentes	27/31
13/13 16/25		
10/13 21/29 8 (6p)/12 19/23 10/17	Cécité	8 (6p)/11
11/21		
24/31 20/31	Palais ogival Micrognatisme, retrognatisme Bouche petite ou triangulaire	22/37 50/50 13/30
29/29	Implantation basse des oreilles	56/57
	Sternum court	28/33
 26/32 13/20 15/18	Déviation de l'axe de la main Syndactylie main ou pied Doigts en flexion Le 2e doigt recouvre le 3e doigt Pieds en "gondole"	17/32 16/48 44/50 15/44 18 p /40
	Anomalie du pelvis	16/17
 28/33 14 p /24 17 p /27	Cardiopathie Communication inter-auriculaire Communication inter-ventriculaire Canal artériel Anomalies valvulaires	54 p /56 12/39 39(4p)/44 22 p /39 17/34
17p / 19	Malformations urinaires diverses	27/41
7/9 14/14		

Observations évoquant les Trisomies D_1 et E_1

Présentation de deux observations recueillies à la Clinique de Pédiatrie et Puériculture

Recherche dans la Littérature

OBSERVATIONS DE LA CLINIQUE DE MEDECINE INFANTILE DE NANCY

Deux cas d'arhinencéphalies, avec vérification anatomique, ont été observés ces dernières années à la Clinique de Médecine Infantile de Nancy.

1° *La première observation* a déjà été rapportée par MM. les *Professeurs* NEIMANN, BEAU et GOSSEREZ, ainsi que dans la thèse de VADOT (223).

C'était une petite fille, Ghislaine FI..., hospitalisée à la Clinique de Médecine Infantile en février 1960, à l'âge de 2 mois, pour hypotrophie et malformations multiples.

Ses parents étaient en bonne santé, la mère âgée de 38 ans et le père de 45 ans.

Elle était née à terme avec un poids de 3 200 g.

Elle était porteuse d'une microcéphalie, d'une exophtalmie, d'une fente médiane de la lèvre supérieure et d'une communication bucco-palatine médiane antérieure.

La région nasale était recouverte d'un tégument normal, mais elle était aplatie et il n'y avait pas de squelette nasal.

Elle a présentée, durant son hospitalisation, des crises convulsives quotidiennes. L'électroencéphalogramme montrait des perturbations diffuses sans focalisation, avec alternance de rythmes rapides et lents évoquant un tracé de type comitial.

Au fond d'œil était noté une papille blanche.

Après des crises convulsives subintrantes et une hyperthermie, l'enfant est décédée en mars 1960.

En haut : enfant GHISLAINE Fi...

Vue de face. — A noter la microcéphalie, l'exophthalmie, les anomalies de la région nasale et la fente médiane de la lèvre supérieure.

En bas : enfant ALFRED S...

A gauche : présence de deux zones d'ulcération sur le cuir chevelu.

A droite : polydactylie.

PLANCHE IX

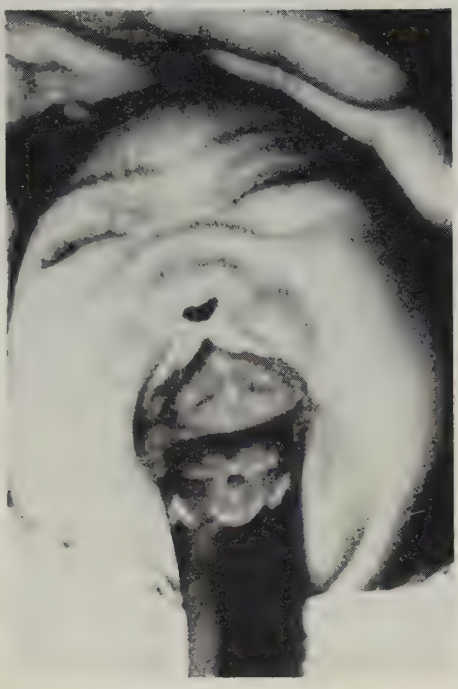

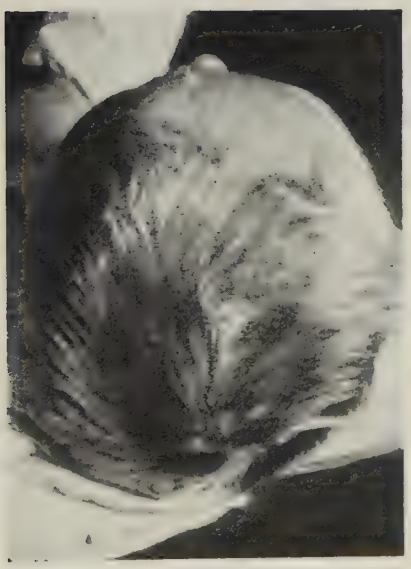

Seule l'étude anatomique de l'extrémité céphalique a été effectuée :

au niveau du massif cranio-facial : intégrité de la base osseuse du crâne ;

présence d'une cavité oro-nasale commune ;

la masse cérébrale était constituée par une formation unique et régulière, sans scissure interhémisphérique. Le lobe frontal était absent, la scissure de Sylvius était reconnaissable, le lobe sphéno-temporal avait une apparence sensiblement normale.

Au niveau de la base, le cerveau s'arrêtait immédiatement au niveau du bord antérieur du chiasma optique, il n'existait en avant qu'une mince cloison rejoignant la base de la masse encéphalique. Aucune formation rhinencéphalique n'était différenciée.

2° *La deuxième observation* a été recueillie en 1963, elle est plus évocatrice du syndrome de Patau, malheureusement nous n'avons pas pu effectuer de caryotype.

L'enfant Alfred S..., de sexe masculin, est transféré dès sa naissance à la Clinique de Pédiatrie et Puériculture de Nancy pour polymalformations et ictère précoce.

Le poids à la naissance est de 2 800 g. L'accouchement s'est effectué normalement, il n'y a pas eu d'anoxie néonatale.

A son entrée au Service, l'enfant est recouvert d'un vernix caseosa épais. Les cheveux sont fins et abondants, les traits grossiers. Son périmètre cranien est de 34,5 cm. Le cuir chevelu est le siège de deux ulcérations propres, à fond plat, l'antérieure d'une surface de 1/2 cm^2 ; à cinq centimètres en arrière de la grande fontanelle sur la suture sagittale ; la deuxième de la taille d'une lentille, à droite et en avant de la grande fontanelle. Les paupières sont closes et les yeux anormalement petits et enfoncés. Le palais est le siège d'une fissure palatine postérieure. Les oreilles sont petites et très ourlées, il y a un rétrognatisme.

A chaque main existe une polydactylie rudimentaire: un sixième doigt avec une phalange rudimentaire s'insère par un petit lambeau de chair dont la surface est d'environ 1 cm^2 sur la face interne du cinquième doigt. Aux pieds, les cinquièmes orteils sont en extension, les quatrièmes orteils en crochets à concavité antéro-interne, avec un premier espace interdigital élargi.

Il présente à son entrée une cyanose péribuccale mais pas de cyanose des extrémités.

L'examen neurologique montre une ébauche de réflexe de Moro, les réflexes de succion et le grasping sont présents, mais pas ceux de la marche automatique, ni de l'extension croisée. On note une hypotonie musculaire aux membres supérieurs, aux muscles du cou et une hypertonie des membres inférieurs.

Le foie déborde le rebord costal d'un travers de doigt, la rate est palpable. L'examen clinique de l'abdomen se révèle par ailleurs normal.

L'auscultation cardiaque est normale, mais la radiographie pulmonaire révèle une dextrocardie.

La verge est très petite et les testicules ne sont pas visibles. Le scrotum petit est attaché à la face ventrale du pénis.

L'enfant est décédé au 4e jour, subitement, sans cause apparente.

A l'autopsie, on trouve du point de vue viscéral :

une dextrocardie avec communication inter-auriculaire (septum primum) et gros canal artériel,
une vésicule biliaire bilobée,
une rate ectopique,
pas d'hydronéphrose ni de mégauretère,
un mésentère commun,
une cryptorchidie bilatérale.

Etude du cerveau effectuée par M. le Professeur Agrégé Lyon (Clinique Neurologique des Enfants Malades - Professeur Thieffry).

L'examen anatomique révèle un développement subnormal des deux hémisphères. Les différents lobes s'individualisent bien les uns des autres, les deux hémisphères sont séparés et les formations intercommissurales bien développées, mais il y a une absence totale des bandelettes olfactives, des bulbes, et partielle du trigone. Les nerfs optiques sont présents.

L'étude histologique est très incomplète, mais sur un fragment cortical étudié aucune anomalie de structure n'a été constatée.

RECHERCHES DANS LA LITTERATURE

Les trisomies D_1 et E_1 sont de découverte récente, mais la littérature médicale renferme un certain nombre d'observations qu'on peut considérer comme susceptibles d'être des trisomies de PATAU et d'EDWARDS.

Nous ne prétendons pas avoir relevé toutes les observations réalisant un tableau clinique proche de l'une ou de l'autre de ces deux trisomies car, comme nous allons le voir, de telles observations sont loin d'être rares.

Cette recherche bibliographique a le mérite de nous laisser supposer que les syndromes de PATAU et d'EDWARDS ne sont pas des entités exceptionnelles.

Recherche d'observations dans le cadre de l'arhinencéphalie

MILLER J.-Q. (139) décrit en 1962, pour la première fois, l'arhinencéphalie dans la trisomie D_1; pour lui, cette aberration chromosomique est un facteur étiologique important de cette malformation (139 et 140). La même année, BUEHLER (21) publie la première observation de cébocéphalie avec trisomie des chromosomes 13-15: ainsi une des formes les plus graves de l'arhinencéphalie était intégrée dans le syndrome de PATAU.

L'arhinencéphalie est un cadre très vaste groupant une série de malformations polymorphes, mais le fait que la

trisomie D_1 ait été retrouvée dans les formes aussi différentes que l'observation de BUEHLER (21) et celle de SCHAERER (182) nous autorise à effectuer une revue de la littérature concernant l'ensemble que constitue les arhinencéphalies pour y rechercher des observations susceptibles d'être intégrées dans le cadre des trisomies.

—

Dans le cadre des arhinencéphalies entrent des monstruosités extraordinaires, qui ont été depuis des millénaires le point de départ de multiples légendes : ainsi le terme de cyclopie tire son origine dans la mythologie d'HOMÈRE, où étaient décrits sous le nom de « cyclopes » une race de vigoureux géants à un œil ; c'est l'un d'eux Polyphème, qui est resté célèbre pour avoir gardé un moment captif le roi d'Itaque, Ulysse. De tels monstres étaient encore décrits par des philosophes, il y a quelques centaines d'années : citons GREGOR REISCH de Bâle qui fait état, en 1508, de femmes cyclopes adultes ayant un seul œil placé au-dessus du nez ; LICETUS qui, en 1634, décrit des enfants monstrueux ayant deux yeux situés latéralement en avant des oreilles. Pour ADELMAN (1), qui a fait une revue de la littérature concernant la cyclopie, il faut attendre le début du XVIIIe siècle pour trouver des descriptions inspirées de la réalité.

C'est GEOFFROY SAINT-HILAIRE qui, en 1836, établit enfin une classification de ce qu'il appelle « les monstres cyclocéphaliens ».

Cet auteur distingue les monstres qui possèdent deux fosses orbitaires très rapprochées et les monstres n'ayant qu'une seule orbite.

Monstres à deux fosses orbitaires très rapprochées : ethmocéphalie :

Deux yeux rapprochés mais distincts, qui peuvent, mais plus rarement, être très écartés. Appareil nasal atrophié représenté par une trompe rudimentaire située *au-dessus* des orbites ;

cébocéphalie :

Deux yeux rapprochés mais distincts; appareil nasal atrophié mais pas de trompe.

Monstres ne possédant qu'une seule fosse orbitaire :

rhinocéphalie :

Deux yeux contigus ou un œil double occupant la ligne médiane. Appareil nasal atrophié formant une trompe. Micrognatie très fréquente;

cyclocéphale :

Comme le précédant, mais appareil nasal atrophié ne constituant cependant pas de trompe;

stomocéphale :

Deux yeux contigus ou œil double occupant la ligne médiane. Appareil nasal atrophié formant une trompe; mâchoires rudimentaires; bouche très imparfaite ou inexistante.

Pour l'auteur, ethmocéphalie, cébocéphalie et stomocéphalie sont rares: rappelons cependant que l'observation de trisomie D_1 de Buehler (21) concerne une cébocéphalie authentique.

Cette classification est établie à partir de malformations étudiées chez divers mammifères et chez l'homme. Geoffroy Saint-Hilaire rapporte un certain nombre d'observations humaines qui nous concernent plus particulièrement:

une observation d'ethmocéphalie avec hexadactylie des mains et pieds;

une observation de cébocéphalie avec ethmoïde très petit, malformations des lobes frontaux et absence des nerfs olfactifs, et rapporte une observation de Laroche de cébocéphalie avec fissure palatine, et absence de scissure interhémisphérique à la partie antérieure du cerveau;

la rhinocéphalie serait fréquente dans l'espèce humaine. Un cas est donné avec quelques détails: anophtalmie totale, une seule cavité orbitaire, absence de scissure interhémisphérique à la partie antérieure d'un petit cerveau;

ne possède qu'un ventricule unique, un corps calleux atrophique; absence des nerfs olfactifs;

cyclocéphalie: deux observations sont rapportées avec anophtalmie et une seule cavité orbitaire, disparition presque complète de l'appareil nasal.

—

En 1882, Kundrat (110) crée le terme d'arhinencéphalie: il définit ce groupe comme étant constitué par des malformations ayant extérieurement des aspects très divers, mais où il existe un trait commun anatomique, à savoir l'absence de rhinencéphale. Il voit à ces monstruosités une étiologie commune qui serait la pression de l'amnios contre l'embryon entraînant un trouble de la segmentation du prosencéphale. L'auteur insiste sur le fait que toutes les malformations qui constituent ce groupe des arhinencéphalies forment un tout, dont les différences ne sont dues qu'à des manifestations pathologiques identiques mais d'un degré différent. Kundrat considère que l'arhinencéphalie est formée d'une série continue de malformations allant d'un degré supérieur qui est la cyclopie avec cerveau dit holosphérique, principalement constitué par une cavité ventriculaire unique, et dont l'autre terme est un ensemble voisin de l'être bien formé: entre les extrêmes et pour tous les types intermédiaires n'existe qu'une différence de degrés.

Kundrat a eu l'occasion d'étudier deux variétés de cyclocéphalie de Geoffroy Saint-Hilaire: ainsi il affirme que l'ethmocéphalie et la cébocéphalie font partie de l'arhinencéphalie. Kundrat a étudié *11 observations* de gravité très variable allant de l'ethmocéphalie et de la cébocéphalie, à un cas présentant, comme seule anomalie morphologique externe, une trigonocéphalie. Dans ces 11 observations, la fissure palatine, le bec-de-lièvre et la microphtalmie sont très souvent retrouvés, de même que la microcéphalie, et bien entendu l'absence des nerfs olfactifs y est constante. Ces 11 observations représentent très probablement des trisomies D_1 selon l'opinion de Smith et Patau (192).

Il va sans dire qu'une partie des conceptions de KUNDRAT ne sont plus admises actuellement, mais ces travaux restent classiques et ont fait considérablement progresser nos connaissances.

—

WHITEHEAD, en 1909 (244), décrit une observation de cyclopie associée à une microcéphalie. Il n'y avait pas de division interhémisphérique, les bulbes et tractus olfactifs étaient absents.

—

ERNST, en 1909, a établi une classification englobant les diverses formes d'arhinencéphalie. Elle est, pour nous, d'un très haut intérêt car un grand nombre des malformations que nous décrivons dans les observations de trisomies y sont mentionnées. CURRARINO traduit en langue anglaise, en 1960, la classification de ERNST (35).

L'auteur distingue 7 variétés d'arhinencéphalies.

1° *Ethmocéphalie,* signalée comme étant exceptionnelle dans l'espèce humaine.

2° *La cébocéphalie,* qui n'est pas extrêmement rare. La définition ne diffère pas de celle de GEOFFROY SAINT-HILAIRE, mais plus intéressante est la liste des malformations diverses qui y sont associées: microphtalmie ou anophtalmie (ce qui, pour ERNST, constitue des formes de transition avec la cyclopie), malformations de l'oreille externe, cardiopathies diverses, hernie diaphragmatique, malformations concernant la bouche (non précisées), utérus bifide et dilatation des trompes utérines.

3° *Arhinencéphalie avec fissure médiane.* Cette forme peut se voir chez des sujets vivants, la survie maxima est de 20 jours. Cavité oro-nasale, nez aplati sans cloison avec une seule narine sont constantes. La fissure palatine est habituelle ainsi que le front fuyant. La scissure interhémisphérique est soit incomplète, soit absente, le diencéphale est anormal, il y a toujours absence des bulbes et tractus olfactifs. Diverses anomalies sont fréquentes: polydactylie des quatre membres, défaut du septum cardiaque, persis-

tance du canal artériel, sténose pulmonaire, microphtalmie, malformations de l'oreille externe et interne, hernie ombilicale, hernie diaphragmatique et spina bifida.

4° *Arhinencéphalie avec fissure palatine et bec-de-lièvre* souvent associés à la trigonocéphalie (crâne d'aspect triangulaire à sommet antérieur). Il y a différentes formes, la scissure interhémisphérique peut être absente ou incomplète comme dans la variété précédente. Le septum nasal est rudimentaire, mais il existe. La survie est toujours brève; la microphtalmie, polydactylie, anomalies des oreilles, hernie ombilicale et les cardiopathies ne sont pas exceptionnelles.

5° *Arhinencéphalie avec trigonocéphalie* sans anomalies faciales. Il y a presque toujours une microcéphalie, la microphtalmie est constante. Il existe constamment une absence des nerfs olfactifs, le diencéphale est rudimentaire et il y a une atrophie des lobes frontaux. La survie n'est pas impossible.

6° *Microcéphalie sans autre anomalie externe* mais, du point de vue anatomique, atrophie des lobes frontaux et absence des nerfs olfactifs.

7° *Absence du corps calleux* qui signe une tendance à la fusion du cerveau antérieur. Mais pour Ernst, la plupart des cas où manque le corps calleux ne font pas partie du cadre de l'arhinencéphalie. *Ce point est extrêmement important,* car l'absence du corps calleux est signalée dans plusieurs observations de trisomie d'Edwards.

Ainsi la classification d'Ernst que nous avons voulu résumer ici montre, dans toutes les variétés d'arhinencéphalies, la présence fréquente de malformations diverses analogues à celles décrites dans le syndrome de Patau. On peut donc prévoir que la plupart des variétés de monstruosités, décrites par les anciens auteurs, peuvent être retrouvées dans le cadre des trisomies que nous étudions.

—

Best (10), dans son étude consacrée à la cyclopie et à l'arhinencéphalie, publiée en 1920, fait état d'une obser-

vation personnelle d'ethmocéphalie, d'après la nomenclature de Geoffroy Saint-Hilaire. L'auteur montre une photographie de cette étrange observation où l'on note l'absence du nez remplacé par un proboscite (sorte de trompe) situé au-dessus des cavités orbitaires ; il existe une microphtalmie. La bouche est normale, les oreilles basses, il y a un diastasis des muscles grands-droits.

On ne possède pas de renseignements sur la présence ou non d'autres malformations. Cet auteur cite un grand nombre de références d'observations anciennes d'arhinencéphalies. Nous avons relevé le cas cité par Earls, publié en 1900, concernant une cyclopie avec polydactylie et hernie diaphragmatique.

—

Redenz (171), plus récemment, étudie la cyclopie à partir de deux observations personnelles. La survie, pour ces deux cas, n'a été que de quelques heures ; la naissance avait été normale, à terme. Il n'existait aucun antécédent familial.

—

De Lange, en 1940 (112), consacre une importante étude à ce qu'il appelle la cébocéphalie mineure. Il présente une observation d'un enfant né à terme avec un poids de 2 670 g, ayant vécu trois jours. Pendant cette période, les accès de cyanose et les épisodes convulsifs ont été très nombreux.

Le crâne était microcéphale avec une zone d'aplasie cutanée au niveau du vertex. L'enfant était hypotrophique. Les fonds d'yeux étaient normaux, il y avait un colobome irien bilatéral. Les oreilles étaient d'implantation basse et mal ourlées. Le nez était extrêmement aplati, avec une racine inexistante et des narines malformées. Il y avait une fissure palatine et un cou court. Le thorax avait une morphologie normale, il y avait un diastasis des muscles grands-droits ainsi qu'un spina bifida. Une albuminurie avait été signalée, mais nous n'avons pas d'autres renseignements sur l'état des reins.

L'autopsie révélait une communication interauriculaire sans autre malformation. Le cerveau était très anormal: les lobes temporaux et occipitaux étaient très peu individualisés, la scissure interhémisphérique manquait dans la région antérieure. Les ventricules étaient dilatés, et constitués par une cavité unique mais seulement pour la région postérieure du système ventriculaire, qui était normal dans la région antérieure; les bulbes et tractus olfactifs étaient absents, les nerfs optiques et le chiasma ainsi que tous les nerfs craniens étaient retrouvés: l'observation de De Lange révèle par conséquent une forme de transition entre cerveau holosphérique et arhinencéphalie avec conformation grossièrement normale de la disposition du système ventriculaire.

De Lange pense que cyclocéphalie et arhinencéphalie doivent être dues à une même cause, et que seule l'intensité du facteur tératogène qui est à l'origine de la production de ces monstruosités différerait.

De Lange est, avec Redenz, le premier à avoir émis une hypothèse chromosomique comme facteur étiologique du groupe des cyclopies-arhinencéphalies.

—

Shryock et Knighton (187), en 1940, rapportent deux observations d'arhinencéphalie.

La première concerne une enfant de sexe féminin décédée au bout de 17 heures. L'enfant pesait 2 700 g.

Elle avait un bec-de-lièvre et une fissure palatine, une microcéphalie et une aplasie du nez. Pendant la brève durée de sa survie, l'enfant a présenté des épisodes convulsifs.

Seul le cerveau a été étudié en détail. Il était anormalement petit, avec un poids de 140 g. La division en deux hémisphères était incomplète et faisait défaut à la partie antérieure; les lobes occipitaux manquaient. Les bulbes et tractus olfactifs étaient absents, de même que le corps calleux et le trigone; les nerfs optiques et le chiasma avaient un développement normal mais un trajet un peu anormal; le troisième ventricule était petit et le diencéphale imparfaitement divisé.

La deuxième malade est encore une fille. La mère était âgée de 20 ans, c'était sa première grossesse et il n'y avait aucun antécédent de malformations congénitales familiales.

A son décès, à l'âge de 3 mois et demi, l'enfant ne pesait que 2 100 g. Il n'y avait pas de malformation de la face, le crâne était petit avec un encéphalocèle. Les deux hémisphères étaient individualisés, mais il existait une asymétrie nette due à une importante dilatation du ventricule latéral droit. Les bulbes et tractus olfactifs étaient absents, de même que le trigone et le corps calleux; le chiasma optique était grêle et le diencéphale imparfaitement divisé.

—

L'observation de Morton (146) publiée en 1947 comme un cas d'arhinencéphalie, correspond aux derniers types de la classification d'Ernst: il n'y a pas d'anomalie faciale, mais les malformations associées sont nombreuses et méritent qu'on s'y attache, car certaines n'avaient jamais été décrites auparavant en association avec l'arhinencéphalie.

La grossesse et l'accouchement avaient été normaux. Le poids à la naissance était aux environs de 3 000 g; l'enfant est décédé au bout de quelques heures. Aucune anomalie externe ne pouvait faire penser à l'arhinencéphalie: seules les oreilles étaient mal ourlées et d'implantation basse. Voici, résumé, toutes les malformations qui ont été découvertes.

Système nerveux central: absence bilatérale de bulbes et tractus olfactifs. Pas d'autre anomalie du cerveau.

Colobomes iriens médians horizontaux. Persistance à gauche de l'artère hyaloïdienne. Rétine et nerfs optiques normaux, en particulier à l'examen histologique.

Trajet anatomique anormal des deux nerfs cubitaux au bras, avec une répartition anormale de l'innervation aux deux bras, ainsi que pour l'innervation du deltoïde gauche assurée par un filet issu de C4; absence unilatérale de certains nerfs intercostaux avec suppléance assurée par ceux de l'autre côté.

Appareil cardio-vasculaire: communication interauriculaire, persistance de la veine cave supérieure gauche et

du canal artériel, communication à l'intérieur du système azygos, division anormalement haute de l'artère axillaire.

Du point de vue abdominal : diverticule de Meckel ; cryptorchidie bilatérale.

Squelette : hexadactylie des mains et des pieds. Lacune osseuse située à l'angle postéro-supérieur des deux pariétaux.

—

André Thomas et Gruner (1 a) étudient en 1951, du point de vue anatomique et histologique, une observation d'arhinencéphalie associée à des malformations vasculo-mésenchymateuses.

L'enfant du sexe féminin, est décédée au 9e jour. Elle était microcéphale, avec une malformation du nez et la narine droite plus ouverte et plus étalée, et une microphtalmie de l'œil droit.

Le cerveau est très petit. Le corps calleux et le trigone manquent. Bulbes et tractus olfactifs sont absents, mais la partie postérieure de l'uncus et de l'hippocampe peut être reconnue ; ne manquent par conséquent que les formations rhinencéphaliques antérieures. Les circonvolutions cérébrales sont grossièrement normales mais le pôle antérieur du cerveau est atrophié. Le chiasma optique a un trajet atypique, les nerfs optiques n'ont pas pu être examinés. La cytoarchitectonie corticale est dans l'ensemble conservée. Les noyaux gris de la base sont réunis à leur partie antérieure en une masse commune ; le troisième ventricule est réduit à l'état de fente. La myélinisation des nerfs craniens est insuffisante pour l'âge du sujet. Le cervelet est très petit, sa partie médiane est très développée ; quelques hétérotypies sont signalées à l'examen histologique. La moelle épinière est courte, les faisceaux pyramidaux sont hypoplasiques mais les cordons postérieurs sont bien développés ainsi que les faisceaux cérébelleux. La structure de la moelle lombaire évoque une duplication incomplète et imparfaite.

—

De Morsier, en 1955 (144), publie une importante étude sur l'agénésie des lobes olfactifs et des commissures calleuse et antérieure. Une observation y a été particulièrement étudiée sur le plan anatomique. C'est le cas d'un enfant décédé à 2 mois: ont été constatées une agénésie des bulbes et tractus olfactifs ainsi qu'une absence de la commissure calleuse remplacée par deux corps calleux longitudinaux.

Cette observation démontre de façon évidente, puisque de nombreuses coupes sériées ont été effectuées, que malgré l'absence complète des lobes olfactifs, les formations dites rhinencéphaliques sont normalement développées. Elles sont constituées par le rhinencéphale *postérieur :* l'auteur énonce clairement que l'arhinencéphalie est un terme impropre, un non-sens, qui signifie en réalité *une absence des structures rhinencéphaliques antérieures.*

Sur ce point, la majorité des auteurs sont actuellement d'accord; le terme créé par Kundrat couvre bien toute une série de malformations qui ont entre elles une unité comme l'a affirmé Kundrat et, après lui, un très grand nombre d'auteurs, mais le terme même est un non-sens qui reste employé parce que consacré par l'usage.

(Les diverses formes d'arhinencéphalie ont un lien d'ordre embryologique comme nous le préciserons).

Une seconde observation est rapportée en 1962 (145) par De Morsier. C'est une fille née à terme. Deux frères et sœurs sont normaux.

L'aspect général est celui d'une cyclopie avec un proboscite (sorte de trompe) implanté au-dessus des cavités orbitaires. A l'autopsie était découverte une absence de division des hémisphères et un cerveau de type holosphérique.

Du point de vue viscéral étaient notés une anomalie d'implantation des gros vaisseaux et un kyste rénal.

Une observation de Virchow de 1864 est rapportée par De Morsier (1955), elle concerne un enfant mort-né (144).

La configuration du cerveau était normale mais il y avait une absence de bulbes et tractus olfactifs.

Existaient en outre: microphtalmie, bec-de-lièvre, anomalie de l'oreille externe gauche, une cryptorchidie bilatérale et une seule artère ombilicale.

—

Yakovlev (249), dans le cadre de son étude de la cytoarchitectonie dans les malformations cérébrales, consacre en 1959 une très importante étude à l'arhinencéphalie. L'auteur considère, du point de vue anatomique et cytologique, dix observations différentes d'arhinencéphalie majeure avec cerveau holosphérique, c'est-à-dire cerveau constitué, du point de vue de son système ventriculaire, par un gros ventricule unique, avec absence des structures rhinencéphaliques antérieures. L'auteur établit, dans ces 10 observations, qu'il s'agit toujours du même processus pathogénique, à savoir un défaut de clivage de la vésicule cérébrale primitive ou prosencéphale, et un trouble se rapportant à l'évagination des vésicules cérébrales secondaires télencéphaliques.

Smith, Patau et Coll. (192) pensent que la plupart des observations étudiées par Yakovlev doivent être des trisomies D_1 ou des trisomies partielles D_1 (ces dernières seront envisagées plus loin); ils considèrent comme extrêmement probable le fait qu'au moins cinq de ces observations soient des trisomies D_1.

Les principaux renseignements concernant les 10 observations de Yakovlev sont consignés en un tableau; les précisions suivantes peuvent être apportées.

Cas 1. — Il n'existe absolument aucune trace d'ébauche de division cérébrale.

Cas 2. — Mère diabétique — agénésie des canaux et de la vésicule biliaire. Une ébauche de division interhémisphérique a été retrouvée, le plancher de la cavité holosphérique comprend des corps striés et un thalamus partiellement divisés en leur partie médiane, une ébauche de IIIe ventricule pouvait être reconnue.

Cas 3. — Mère syphilitique. Transposition des gros vaisseaux. Hypertrophie de la vésicule biliaire. Uretère bifide.

Cas 4. — Fille issue d'une grossesse gémellaire, on ne sait si elle était unie ou biovulaire mais, fait de très grande importance, l'enfant jumeau était viable et exempt de malformations.

	cas 1	cas 2	cas 3	cas 4	cas 5	cas 6	cas 7	cas 8	cas 9	cas 10
Poids du cerveau (en g.)	72	52	120	69						
Cerveau holosphérique	+	+	+	+	+	+	+	+	+	+
Absence de la scissure interhémisph. part. ou tot.	+	+								+
Absence des bulbes et tractus olfactifs	+	+	+	+	+	+	+	+	+	+
Retard du développement psycho-moteur							+	+		+
Microphtalmie bilatérale	+	+								
Fissure palatine	+	+	+	+	+	+	+	+	+	
Bec de lièvre	+	+	+	+	+	+	+	+	+	
Anomalies nasales			+	+	+	+	+	+	+	+
Polydactylie	+		> +	> +	> +	> +				
Syndactylie	+	+								
C. I. A.		+							+	
C. I. V.			+			+				
Sexe	F	F	M	F	M	F	F	F	F	M
Poids à la naissance (en g)	2 300	2 500	2 100	1 200	2 100		4 700		2 700	
Durée de vie	qq h.	12 h	qq h.	qq h.	qq h.	qq h.	7m½	9 m.	2 ans	3 ans 2 m.
Grossesse	à terme normale	8 m.								

OBSERVATIONS D'ARHINENCÉPHALIE
ÉTUDIÉES PAR YAKOVLEV (250)

Cas 6. — Persistance du canal artériel. Rate accessoire située dans le pancréas. Mégacolon et diverticule de Meckel. Hydronéphrose.

Cas 7. — Frères et sœurs normaux. Mère syphilitique. Porencéphalie.

Cas 8. — Frères et sœurs normaux. Hydrocéphalie importante.

Cas 9. — Fratrie normale. Ovaire kystique.

Cas 10. — Hypotélorisme. Crises convulsives. Nerfs optiques et chiasma normaux.

—

Currarino *rapporte, en 1960* (35), une observation personnelle d'arhinencéphalie. Il s'agit d'une fille née au terme d'une grossesse normale, avec un poids de 3 150 g. L'âge des parents était élevé : mère 40 ans, et le père 39 ans.

Du point de vue clinique, il y avait une microcéphalie, un bec-de-lièvre et une fissure palatine, un front fuyant, un épicanthus. Les paupières étaient closes, un nystagmus bilatéral était présent. Le nez était aplati, avec une absence de squelette nasal, en outre existait une macroglossie.

L'hypotélorisme était surtout net sur les radiographies, les fosses orbitaires étaient peu développées. L'enfant présentait des convulsions, des épisodes d'apnées et une hypertonie.

L'autopsie révélait une division imparfaite des deux hémisphères à leur partie antérieure, le cerveau était de type holosphérique. Les bulbes et tractus olfactifs manquaient, de même que le trigone et le corps calleux.

—

Haworth et ses collaborateurs publient (83 a), en 1961, trois cas de cébocéphalie. Nous ne citerons ici que deux de ces observations, les cas 2 et 3.

Le cas 2 concerne un enfant pesant 2 800 g à la naissance, avec un hydramnios. La mère était âgée de 27 ans et le père de 30 ans, il avait plusieurs frères et sœurs normaux dont deux frères jumeaux.

Le crâne était microcéphale, avec hypotélorisme et microphtalmie, un nez rudimentaire avec une seule narine ; le palais était ogival ; les réflexes archaïques anormaux. Il ne présentait pas d'anomalie génitale.

L'enfant est décédé à l'âge de 14 semaines. L'examen anatomique révélait un cerveau très petit, holosphérique, avec absence de la scissure interhémisphérique au pôle frontal et absence de bulbes et tractus olfactifs.

Le cas 3 est un garçon prématuré décédé au bout de 5 jours. La mère était âgée de 19 ans.

Le nez était rudimentaire avec une seule narine, s'y associait une fissure palatine incomplète. Une hexadactylie existait aux mains et aux pieds.

Le cerveau était extrêmement petit avec un poids de 92 g au lieu de celui attendu de 350 g. Les hémisphères étaient complètement fusionnés, le cerveau holosphérique avec absence de corps calleux, bulbes et tractus olfactifs.

Il n'y avait pas de cardiopathie mais une cryptorchidie bilatérale.

—

Les observations qui vont suivre sont extraites de la thèse de Vadot de Nancy (223), consacrée aux malformations congénitales médianes de la face.

Deux observations de Tobler (1946).

Le premier cas est une fille avec bec-de-lièvre et fissure palatine, nez atrophique avec absence de squelette se terminant par une seule narine, hypotélorisme, obliquité mongolienne des fentes palpébrales et microphtalmie.

Le deuxième cas est un garçon décédé à l'âge de 1 mois, avec absence totale du nez.

Ces deux observations sont des cas probables d'arhinencéphalie mais le cerveau n'a pas pu être examiné.

Une observation de Moitas (A.) de 1946: fœtus de sexe féminin, mort-né. Le nez était absent et remplacé par deux formations recouvertes de peau représentant des trous borgnes. La microphtalmie était bilatérale, avec des anomalies des annexes de l'œil; le bec-de-lièvre unilatéral est associé à une fissure palatine. Les extrémités des doigts étaient amputées ainsi que celles des orteils.

Le cerveau était celui d'une arhinencéphalie majeure, avec atrophie des lobes frontaux.

Une observation de Dekaban (1959) qui concerne une petite fille née au terme d'une grossesse de huit mois chez une mère diabétique ; quatre frères et sœurs sont normaux.

L'enfant était hypotonique et hypotrophique, présentait des crises de cyanose fréquentes, elle est décédée au bout de quelques jours.

Les anomalies suivantes étaient notées.

Une fissure palatine, l'absence d'orteils, une communication interventriculaire avec coarctation de l'aorte et persistance du canal artériel, cerveau holosphérique avec absence des bulbes et tractus olfactifs et du septum lucidum ; le corps calleux était très peu développé, de même que le lobe temporal.

La recherche bibliographique que nous avons effectuée concernant l'arhinencéphalie permet de relever *42 observations*.

Nous n'avons rapporté que les observations voisines des syndromes que nous étudions, mais les cas d'arhinencéphalies qui ont été publiés sont bien plus nombreux ; un certain nombre d'entre eux réalisent des aspects très différents des ensembles polymalformatifs qui sont l'objet de notre étude.

Recherches dans la littérature ophtalmologique

L'association d'anomalies oculaires et de malformations multiples est décrite depuis très longtemps.

Deux ophtalmologistes ont effectué, chacun indépendamment l'un de l'autre, en 1963, une revue de la littérature à propos de la publication de leurs observations personnelles de trisomie D1 : nous devons à Warburg et à Miller M. un grand nombre des cas qui vont suivre.

Les anophtalmies

Dans le cadre des anophtalmies, Warburg (236) a fait état d'un certain nombre d'observations dont la sympto-

matologie, pour cet auteur, correspond au syndrome de trisomie D_1. Ce même auteur avait déjà publié en 1960 (234) un cas personnel d'anophtalmie qui est connu avec plus de précisions.

L'anophtalmie, qu'elle soit unilatérale ou bilatérale, ne peut être affirmée qu'après un *examen microscopique* de la cavité orbitaire, faute de quoi il s'agit en fait, bien souvent, de microphtalmie.

Warburg, avec François (J.) distinguent trois variétés d'anophtalmie :

1) une première forme, avec colobome, à transmission dominante, régulière ou non. L'anophtalmie d'un œil est souvent accompagnée d'une microphtalmie de l'autre côté. Cette variété ne nous concerne pas.

2) une forme héréditaire récessive où plusieurs membres d'une même fratrie sont atteints, la consanguinité est souvent signalée.

3) la troisième variété est celle qui nous intéresse. L'anophtalmie est associée à des malformations multiples parmi lesquelles la polydactylie, des malformations craniofaciales, telles que bec-de-lièvre et fissure palatine, des cardiopathies congénitales, des malformations cérébrales.

Aucune étiologie héréditaire n'est connue, ceci est précisé par François (J.) en 1958.

La plupart de ces observations sont évocatrices des trisomies D_1. Mais une anophtalmie douteuse, qui peut très bien être en fait une microphtalmie, associée à des malformations cérébrales peu importantes, évoque aussi vraisemblablement l'une ou l'autre des trisomies D_1 ou E_1.

—

L'observation la plus ancienne est celle de Lycosthenes de 1557, elle est citée par Sorsby (194) en 1934, qui fait état d'un manuscrit non publié.

Un autre cas est cité par Warburg, celui de Schenk de 1609 ; nous n'avons pu l'obtenir.

La plus ancienne des observations qui nous soit accessible est celle de Bartholin *qui date de* 1654 (4). C'est sur elle

que se fonde WARBURG pour appeler la trisomie D_1 « syndrome de BARTHOLIN-PATAU ». Nous en donnons le texte intégral en latin et sa traduction.

COLLINS, en 1886 (31), rapporte les deux observations qui vont suivre.

Un cas décrit par BARTSCHER en 1857 : il s'agit d'un enfant de sexe masculin, ayant vécu 3 jours, avec anophtalmie bilatérale, cavités orbitaires présentes, paupières closes ; hexadactylie bilatérale, dont les deux doigts supplémentaires sont formés chacun de deux phalanges seulement. L'examen macroscopique du cerveau n'a pas révélé d'anomalies.

Observation de MICHEL datant de 1878, de sexe inconnu, décès peu après la naissance. Le crâne était très déformé : absence de cavités orbitaires, anomalie nasale importante avec manque de narine.

Le cerveau était sans scissure interhémisphérique, avec absence de bulbes et tractus olfactifs, absence de nerfs et chiasma optiques et des tubercules quadrijumeaux. Il s'agissait d'un cas d'arhinencéphalie majeure.

Nous citerons encore quelques observations qui ont été recherchées par WARBURG (236), pour certaines de ces observations, nous avons pu obtenir des détails supplémentaires, ce qui nous a fait supprimer une observation considérée par WARBURG comme trisomie D_1 probable mais où était décrit l'existence d'un tératome cérébral (observation d'APPELMAN).

Observation de LANDERSBERG (1877).

Anophtalmie, fentes palpébrales étroites avec épicanthus, bec-de-lièvre, déviation de la cloison nasale, prématurité de 1 mois. Survie de 28 jours.

Observation de HEINBER (1926).

Anophtalmie, nerfs optiques présents, polydactylie.

Observation de GREEF (1905).

Sexe féminin, anophtalmie unilatérale, colobome irien, bec-de-lièvre, macrostomie. Survie supérieure à 18 mois.

HISTORIA XLVII.

Monſtrum ſine oculis.

IN oppido Scaniæ noſtræ Væ, natum eſt monſtrum parentibus honeſtis. Rectè omnia in partu ſucceſſerant. Sed infanti nulli oculi erant. Bregma apertum colore rubicundo patulum. Naſus latus oblongusq; ex qvo tumor protendebatur una parte oſſeus altera carneus cute tectus, ſine foraminibus narium. Os latum & deforme. Maxilla ſuperior unico oſſe conſtare videbatur. Utraq; manus ſex digitis aucta, ut & pes ſiniſter. Miſerando continuoq; ejulatu omnium in ſe miſericordiam vertit donec exſpiraret.

TRADUCTION

Dans notre ville de Vae en Scanie, un monstre est né de parents honnêtes. A l'accouchement tout s'est bien passé. Mais l'enfant n'avait pas d'yeux. Un grand vide de couleur rouge en tenait lieu. Le nez était grand et long, une tumeur y était appendue mi-osseuse, mi-en-chair, sans narines. La bouche large était déformée. Le maxillaire supérieur semblait être constitué d'un seul os. Chaque main avait six doigts, de même que le pied gauche. Par la pitié qu'il inspirait, et par ses hurlements continuels, il attirait la compassion de chacun jusqu'à ce qu'il rendit l'âme.

OBSERVATION DE BARTHOLIN (1654)

Observation de SCHWARTZMANN (1939).

Sexe féminin, anophtalmie, polydactylie à la main gauche. Survie de 6 mois.

Observation de PASCHEFF (1943).

Anophtalmie et polydactylie.

Observation de CEFIS (1960).

Naissance à terme, enfant mort-né de sexe féminin. Mère âgée de 32 ans. Anophtalmie, bec-de-lièvre et fissure palatine, malformation du système nerveux central.

Pour en terminer avec la revue de la littérature concernant l'anophtalmie, nous citerons un cas personnel de WARBURG de 1960 (234). Il s'agit d'un enfant né à terme, pesant 3 850 g, de taille normale. La mère était âgée de 24 ans, il n'y avait pas d'antécédent de malformation dans la famille, pas de consanguinité entre les parents. C'était le premier enfant, la mère n'avait pas eu d'avortement.

L'anophtalmie bilatérale avait été vérifiée par une biopsie orbitaire. Cet enfant était hydrocéphale, présentait une fissure palatine incomplète, des angiomes-plans existaient sur le cou et le bras gauche. Il avait présenté des épisodes convulsifs; les mains et les pieds étaient normaux. La survie a été de 3 mois.

Ainsi nous avons retrouvé *12 observations* publiées dans le cadre des anophtalmies, et qui sont susceptibles d'évoquer le diagnostic de trisomies D_1 ou E_1.

LES MICROPHTALMIES

Parmi les microphtalmies, nous relevons beaucoup d'observations.

ZEITER (253) distingue des formes familiales et sporadiques; seule la dernière nous intéresse, la microphtalmie à transmission familiale n'est certainement pas une des deux trisomies que nous étudions.

	DOTSCH 1899	V. DUYSE 1900	V. DUYSE 1921	MONTUS 1903	U. HIPPEL 1905	I
Anomalies non précisées du S.N.C.		+	+		+	
Absence de bulbes et tractus olfactifs	+					
Microphtalmie	+	+	+	+	+	
Colobome	+	+			+	
Autres anomalies oculaires	+			+		
Présence des nerfs et du chiasma optique	+			+		
Fissure palatine	+		+		+	
Bec de lièvre	+		+		+	
Malformations des oreilles						
Micrognatisme						
Prognatisme	+					
Polydactylie		+	+		+	
Cardiopathies congénitales						
Malformations rénales						
Anomalies génitales						
Sexe						
Durée de vie (en jours)	2		12 h	mort né		

OBSERVATIONS DE MICROPHTALI

GRUBER 1934			HARRIS 1937	Mc ENNERY 1937	FORBES 1946	MORTON 1947	WEYERS 1951	UESHIBA 1952	BRIHAYE 1956	COLOMBI 1957	MEYER SCHWIECKE-RATHBADTKE		
obs	2obs	3obs											
+	+	+					+				+	+	+
+	+	+	+	+	+	+	+	+	+	+	+	+	+
						+		+			+	+	+
							+						
+		+		+			+	+		+			
+				+				+					
			+	+			+				+	+	+
+											+	+	+
	+	+	+		+	+	+		+		+	+	+
			+						+	+			
	+	+											
											+	+	+
F	M	F	F	F	M		M	M	F		M	M	M
			4		3 h		6	< 1m	42				

MIES RELEVÉES PAR WARBURG (237)

Cet auteur rapporte les résultats concernant l'étude de cette anomalie oculaire dans trois hôpitaux de la ville de Stockton en Californie entre 1939 et fin 1962 : 44 cas de microphtalmies ont été découverts ; parmi ceux-ci un cas était certainement familial et 14 malades sur ces 44 présentaient des malformations diverses dont voici le détail et qui sont évocatrices des syndromes de PATAU et d'EDWARDS :

anomalies cérébrales	8 cas
hydrocéphalie	1 cas
microcéphalie	3 cas
retard mental	5 cas
convulsions	3 cas
cardiopathies	9 cas
polydactylie et autre anomalies des extrémités	8 cas
fissure palatine et bec-de-lièvre	5 cas
cryptorchidie et hernie inguinale	3 cas
omphalocèle	2 cas

D'autres anomalies sont trouvées dans une observation : néphrosclérose, mégauretère, imperforation anale, fusion costale, angiome-plan de la face, infiltration graisseuse du foie, de la rate.

Sur ces 14 cas, 8 sont morts dans les premières semaines. Le diagnostic de toxoplasmose a été écarté.

ZEITER (253) cite encore quelques observations empruntées à HARPER et FORD dont voici le détail.

Observation 1.

Microphtalmie unilatérale, angiomes-plans de la paupière et de la face, un doigt surnuméraire à la main gauche, canal artériel et hypertrophie auriculaire droite ; mégauretère droit. Décédé à l'âge de 3 semaines.

Observation 2.

Microphtalmie unilatérale, polydactylie mains et pieds, cryptorchidie, omphalocèle, fissure palatine et anomalies osseuses non précisées. Décès à trois mois.

Observation 3.

Microphtalmie bilatérale, fentes palpébrales étroites, polydactylie pied droit, imperforation anale. Fissure palatine. Décédé à 4 mois.

Observation 4.

Enfant ayant survécu moins d'un jour, microphtalmie bilatérale, polydactylie d'une main, microcéphalie, fissure palatine et bec-de-lièvre, omphalocèle.

Observation 6.

Microphtalmie unilatérale, syndactylie, fissure palatine.

—

Warburg (236) a relevé dans la littérature 19 observations de microphtalmies associées à des malformations diverses.

Pour cet auteur, ces cas sont très probablement des trisomies D_1; nous estimons pour notre part que les diagnostics de trisomies D_1 et E_1 peuvent être évoqués pour la majorité de ces observations (nous en avons supprimé une où la durée de vie était très importante) elles sont rapportées en un tableau.

Quelques précisions peuvent être ajoutées à ce tableau.

Observation de Doetsch (1899).

Cataracte, décollement de la rétine et atrophie de la papille optique.

Observation de Monthus (1903).

Persistance du vitré primitif, absence des deux lobes occipitaux.

Observation de Weyers (1951).

Microcornée.

—

L'étude des microphtalmies nous a, par conséquent, permis de rassembler *38 observations.*

Dysplasie de la rétine

Miller M. (141) a décrit dans la trisomie D_1 des anomalies rétiniennes semblables à ce que Reese et coll. (172)

avaient étudié sous le terme de « dysplasie de la rétine » : c'est une anomalie histologique de la rétine découverte chez le nouveau-né, sans rapport avec la prématurité, en général associée avec la formation de rosettes ; la persistance du vitré primitif s'y ajoute souvent. Elle peut être responsable d'une cécité complète ou d'une réduction sévère du champ visuel.

—

Reese et Blodi, en 1950 (172), publient un certain nombre d'observations personnelles de dysplasie de la rétine et recherchent cette malformation dans la littérature : 11 de ces cas évoquent les trisomies que nous étudions, nous les avons rassemblés sur le tableau de la p. 104.

Quelques précisions sont à ajouter.

Cas 1 de Reese et Blodi.
Papillome de la langue, absence de l'artère hypogastrique droite, présence de tissu hépatique ectopique. Il n'y a pas eu d'examen anatomique du cerveau.

Cas 5 de Reese et Blodi.
Malformation de l'os frontal, pas d'anomalies cérébrales évidentes. Hernie ombilicale et omphalocèle, absence de l'artère hypogastrique gauche.

Observation de Von Hippel.
Anomalies de crâne non précisées, décollement de la rétine.

Observation de Monthus et Opin (1903).
Absence des lobes occipitaux.

Observation de Harris et Thomson (1937).
Kyste orbitaire.

—

Reese et Straatsma, en 1958 (173), ont publié une nouvelle série de 17 cas de dysplasie de la rétine. Parmi ceux-ci 7 cas dont l'autopsie a été faite sont très vraisemblablement à ranger parmi les observations que nous recherchons.
La survie est inférieure à 1 an.

	REESE et BLODI				DOETSCH 1899	PICHLER 1900	von HIPPEL	MONTHUS et OPIN 1903	FLEISCHER 1908	YUDKIN 1928	HARRIS et THOMSON 1937
	cas 1	cas 3	cas 5	cas 7							
Anomalies du S. N. C.	?	-	-					+			
Microphtalmie	(+)	+	+	+				+	+	+	+
Dysplasie de la rétine	+	+	+	+	+	+	+	+	+	+	+
Persistance du vitré primitif			+		+	+			+	+	+
Colobome irien		+	+						+		
Cataracte	+	+		+							
Hypoplasie des nerfs optiques				+							
Fissure palatine	+	+		+	+	+	+	+	+		
Bec delièvre		+		+	+	+	+	+	+		
Polydactylie	+	+	+	P			+	+		+	+
Syndactylie	+										
C. I. V.		+									
C. I. A.	+	+	+								
Canal artériel	+		+								
Anomalies des gros vaisseaux	+	+									
Présence d'une cardiopathie congénitale	+	+	+							+	+
Hernie diaphragmatique		+									
Anomalies pancréatiques		+									
Rate surnumércure	+										
Reins polykystiques		+									
Utérus bifide		+									
Cryptorchidie			+								
Sexe		F	M								
Poids à la naissance (en g)	2 770	2 335	2520								
Durée de vie	1 h	21 j	13 h					mort né			

OBSERVATIONS DE DYSPLASIE DE LA RÉTINE
RASSEMBLÉES PAR REESE ET BLODI EN 1950 (172)

Les anomalies pulmonaires suivantes ont été rencontrées dans 5 cas : agénésie du poumon gauche ou présence d'un seul lobe pulmonaire gauche, lobe droit bilobé, hernie diaphragmatique.

Anomalies digestives rencontrées dans 5 de ces cas : sténose du pylore, atrésie duodénale, absence ou hypoplasie de la vésicule biliaire, atrésie ou absence des canaux biliaires, cœcum mobile avec anomalie de rotation colique, omphalocèle.

Le micrognatisme est aussi noté dans 5 observations ainsi qu'un bec-de-lièvre, une polydactylie et le pied en gondole (en extension), flexion des doigts, scoliose par la présence d'une hémi-vertèbre supplémentaire.

La cardiopathie n'existe que dans 3 cas : défaut septal, communication interauriculaire, aorte bicuspide.

Les anomalies génito-urinaires suivantes sont signalées pour 3 observations : kystes de l'ovaire, kystes rénaux, cryptorchidie avec phimosis.

En outre, dans deux cas existent une métaplasie myéloïde du foie et du thymus, une tumeur splénique et des rates accessoires. Dans une observation est signalée la présence de nombreux organes chromatoffines.

Les auteurs, en 1958, supposent à toutes ces malformations une étiologie génétique.

—

Ainsi la littérature ophtalmologique concernant la dysplasie de la rétine nous aura permis de découvrir *28 observations* évoquant les syndromes de Patau et d'Edwards.

—

Conclusion

C'est donc 78 cas que nous avons relevé dans la littérature ophtalmologique.

Le Typus Rostockiensis

En 1943, un élève d'Ullrich, Feichtiger, décrit dans sa thèse, parue à Rostock, un ensemble polymalformatif qu'il dénomme « Typus Rostockiensis ».

La thèse de Feichtiger est inaccessible en France, mais divers auteurs ont publié des observations classées parmi ce Typus : certaines d'entre elles évoquent les trisomies D_1 ou E_1.

—

Weber (241) définit le Typus Rostockiensis, encore appelé « dyscranie-pygo-phalangienne » par une triade symptomatique comprenant :

une micrognathie avec des malformations des oreilles,

une hexadactylie,

des anomalies génitales diverses telles qu'un utérus bifide, présence d'une cloison vaginale, cryptorchidie, anomalies du pénis, pseudo-hermaphrodisme, etc...

A cette triade s'ajoutent, très souvent, mais non obligatoirement, des anomalies oculaires, cardiaques, rénales et intestinales.

—

Hoevels et Muellereisert, en 1955 (93), rassemblent 24 observations de Typus Rostockiensis. Parmi celles-ci, nous en relevons trois qui sont considérées par Smith et Patau (192) comme des trisomies D_1 très probables, tandis que seulement deux d'entre elles sont considérées par Warburg (236) comme des trisomies D_1 très probables. Nous estimons, pour notre part, que seulement la deuxième que nous allons citer peut très vraisemblablement être considérée comme étant une trisomie des grands télocentriques, pour les deux autres nous ne pensons pas qu'on puisse trancher entre trisomies D_1 et E_1.

Observation de Ullrich-Rietschel (1951).

Enfant de sexe féminin, décédée à l'âge de 3 mois. Micrognathie, malformation des oreilles, microphtalmie bila-

térale, colobome de l'œil gauche, macrostomie avec bec-de-lièvre, hexadactylie rudimentaire de la main gauche et du pied droit, avec en outre trois phalanges aux pouces, kystes rénaux et cœcum mobile.

Observation de Reuter (1922).
Déformation de l'oreille droite, polydactylie à la main gauche, fissure palatine, arhinencéphalie, communication entre les cavités cardiaques (non précisée) et mésentère commun.

Observation de Weyers (1952).
Concerne un garçon ayant vécu 7 jours, micrognathie avec macrostomie, anomalies des oreilles, colobome, hexadactylie rudimentaire des mains et pieds, pieds en extension, hernie ombilicale, colon mobile et hypoplasie des testicules.

—

Warburg (236) dans le cadre de l'étude des observations de dyscranie-pygo-phalangienne avec malformations oculaires qu'il considère comme des trisomies D_1 très probables rapporte, outre les cas cités de Ullrich-Reitschel et de Weyers, les observations suivantes.

Cas 1 de von Hippel (1934).
Enfant décédé peu après la naissance. Microphtalmie bilatérale avec fissure palatine, polydactylie, malformations rénales et génitales. Des anomalies non précisées du système nerveux sont notées.

Cas 2 de von Hippel (1934).
Enfant de sexe féminin ayant présenté une microphtalmie, une fissure palatine, des malformations rénales et génitales non précisées, comme par ailleurs des malformations du système nerveux central.

Cas 3 de von Hippel (1934).
Décès peu après la naissance. Malformations non précisées du système nerveux central, kystes rétiniens, malformations rénales et génitales.

Cas 4 de von Hippel (1934).

Microphtalmie avec colobomes iriens, polydactylie et malformations du système nerveux central.

Observation de Thimm (1960).

Fille décédée une demi-heure après la naissance, avec micrognathie, oreilles malformées, microphtalmie, polydactylie avec ongles des doigts étroits et hyperconvexes, malformations génitales.

Observation de Angelmann (1961).

C'est un garçon décédé dans les premières années qui ont suivies la naissance. Il présentait des colobomes iriens, une hypotonie généralisée avec malformations non précisées du système nerveux central, une cardiopathie; des malformations rénales et génitales.

—

Nous citerons encore une observation de Freund (61) publiée en 1955. Il s'agissait d'une fille décédée à l'âge de 2 ans 1/2 ayant deux sœurs normales. Le père était âgé de 45 ans, la mère de 35 ans, ils étaient exempts de toute anomalie congénitale. La grossesse avait été normale, tout comme l'accouchement.

Le poids à la naissance était de 3 000 g. L'enfant présentait une hémiplégie gauche, avec brachycéphalie sans microcéphalie, un épicanthus bilatéral et un colobome irien droit, des oreilles d'implantation basse, un palais ogival, une anosmie et une déviation de la cloison nasale.

La vérification anatomique a révélé une arhinencéphalie avec absence des bulbes et tractus olfactifs et une dilatation globale des cavités cardiaques.

———

L'étude du Typus Rostockiensis ou dyscranie-pygo-phalangienne nous a, par conséquent, permis de relever *10 observations.*

Observations qui relèvent probablement des trisomies D_1 et E_1

Deux observations de trisomie E_1 probables sont mentionnées par UCHIDA (221) dans son étude consacrée aux dermatoglyphes :

la première est le cas 313 des auteurs du groupe de WISCONSIN (SMITH, PATAU et coll.).

C'est une fille. Quelques caryotypes ont été examinés, il existe bien une trisomie mais le chromosome en cause n'a pas pu être identifié.

la seconde est le cas 15 de cet auteur. C'est une fille ; trois arcs digitaux ont été retrouvés à chaque main.

—

PRADER (166 et 167) a eu l'occasion d'observer en 1962 une observation de trisomie d'EDWARDS très probable, mais pour laquelle aucune étude cytogénétique n'a pu être effectuée.

C'est le cas Walter E... qui présentait des malformations multiples comprenant une cardiopathie avec communication interventriculaire et transposition des gros vaisseaux.

—

HUEHNS *et coll.* (94) rapportent en 1964 une observation de trisomie D_1 probable :

le phénotype est celui d'une trisomie authentique, l'hémoglobine Hb-Gower 2 a été retrouvée.

CONCLUSION

C'est plus de *130 observations* susceptibles d'être intégrées dans le cadre des trisomies D_1 ou E_1 que nous avons rassemblées.

Elles se répartissent de la manière suivante:

observations de la Clinique de Pédiatrie et Puériculture de Nancy	2
arhinencéphalies	42
revue parmi la littérature ophtalmologique	78
Typus Rostockiensis	10
cas probables publiés par des auteurs ayant découvert des observations de trisomies vraies	4
	136

—

Parmi ces observations, les arhinencéphalies et les anophtalmies (en admettant qu'elles soient des anophtalmies vraies et non des microphtalmies) évoquent plus vraisemblablement la trisomie D_1, elles représentent environ la moitié des cas:

anophtalmies	12
arhinencéphalies, revue de la littérature	42
— cas de Nancy	2
— Typus Rostockiensis	1
— Freund (1955)	
— microphtalmie, arhinencéphalie (Dotsch, 1899)	1
Huehns et coll. (1964)	1
	59

Quant aux autres observations, c'est-à-dire plus de la moitié, il n'est absolument pas possible, en l'absence d'étude cytogénétique, de les attribuer plutôt à l'une qu'à l'autre des deux trisomies.

—

Cette recherche d'observations évoquant les syndromes de trisomies D_1 et E_1 montre, de façon éloquente, que ces deux ensembles polymalformatifs ont été observés depuis plusieurs siècles. Le nombre de cas qu'il nous a été donné de réunir, s'il ne peut donner un ordre de fréquence de la

survenue de ces deux entités malformatives, laisse cependant présager malheureusement, que ces deux trisomies ne sont pas extrêmement rares.

Il nous est possible de préciser certaines constatations faites lorsque nous avons comparés les malformations constituant chacune de ces deux trisomies :

la hernie diaphragmatique, si elle n'a pas été retrouvée dans aucun cas de trisomie D_1 que nous avons réunis, a cependant été mentionnée dans plusieurs observations d'arhinencéphalie.

dans le cas 2 de HAWORTH (1961), un hydramnios est retrouvé dans une observation de cébocéphalie.

On peut par conséquent estimer, si l'on admet que l'arhinencéphalie distingue le syndrome de PATAU et celui d'EDWARDS, et si l'on considère ces observations comme des trisomies (ce qui, bien entendu, ne peut pas être affirmé), que la présence ou non d'une hernie diaphragmatique et d'un hydramnios, ne peut être utilisée de façon formelle pour distinguer ces deux trisomies.

Deux observations d'arhinencéphalies nous auront permis de connaître des malformations non encore décrites dans le syndrome de PATAU mais qui, très vraisemblablement, seront retrouvées :

l'observation de MORTON (1947) a montré des anomalies multiples affectant la répartition de l'innervation des membres supérieurs et des territoires intercostaux.

le cas rapporté par ANDRÉ-THOMAS et GRUNER (1951) a révélé des anomalies à type de surcharge de collagène des méninges, ainsi que des gros vaisseaux des principaux viscères.

Cette longue revue d'observations aura eu le mérite de nous montrer que les trisomies D_1 et E_1 ont vraisemblablement été décrites depuis fort longtemps, qu'elles ne sont peut-être pas très rares. Certaines malformations ont été précisées et, en particulier, cette étude nous incite à *la plus*

grande prudence en ce qui concerne le diagnostic différentiel clinique entre trisomies de PATAU et d'EDWARDS.

Remarque.

Nous ne voulons pas terminer cette énumération d'observations sans souligner *que nous ne prétendons, en aucune manière, avoir réuni ici des cas de trisomies D_1 et E_1 :* ces diagnostics ne peuvent être affirmés en l'absence d'étude cytogénétique ; et il est par ailleurs certain que des phénocopies existent parmi ces observations, dans la suite de notre étude, nous rapporterons nous-mêmes de tels cas.

DEUXIÈME PARTIE

LE DIAGNOSTIC DES TRISOMIES D_1 ET E_1

Les autres trisomies se distinguent de celles de PATAU et d'EDWARDS par la présence d'un chromosome différent. Il en existe peu d'exemples.

Après avoir brièvement passé en revue les autres trisomies, nous étudierons celles dont le caryotype ne présente pas d'anomalie numérique apparente: le chromosome responsable de la trisomie existe toujours mais il est *masqué par une translocation.*

Seront ensuite envisagées les observations de trisomies de PATAU et d'EDWARDS *associées à d'autres aberrations chromosomiques.*

Les *mosaïques,* puis les *trisomies partielles* nous feront connaître des formes qui diffèrent par leur caryotype et leur phénotype des trisomies D_1 et E_1.

Nous rapporterons enfin quelques observations de *phénocopies* identiques sur le plan clinique aux syndromes de PATAU et d'EDWARDS, mais avec caryotype normal, et une observation de la Clinique de Pédiatrie et Puériculture évoquant du point de vue clinique le syndrome d'EDWARDS *avec un caryotype anormal non encore décrit.*

LES TRISOMIES A 47 CHROMOSOMES AUTRES QUE LES TRISOMIES 13-15 ET 16-18

En dehors du mongolisme ou trisomie 21, on ne connaît encore que peu de trisomies dans l'espèce humaine.

La trisomie 21

La première publication de trisomie humaine a été faite en 1959 par J. Lejeune, Mlle Gautier et R. Turpin (121): elle portait sur neuf enfants mongoliens dont les caryotypes effectués sur culture de fibroblastes montraient chaque fois l'existence du nombre anormal de 47 chromosomes, avec un chromosome supplémentaire correspondant au groupe 21 de la classification de Denver (établie par la suite). Peu après cette publication, ces auteurs parisiens émettaient l'hypothèse de l'origine chromosomique du mongolisme (124). Très rapidement fut confirmée l'existence de cette aberration chromosomique dans le mongolisme et sa responsabilité dans la maladie.

Le problème de la nomenclature de cette trisomie mérite d'être précisé: le chromosome 21 est un petit télocentrique du groupe G de Patau; pour la grande majorité des auteurs, les chromosomes de ce groupe ne peuvent être actuellement identifiés les uns des autres et, à la suite de Lejeune, Gautier et Turpin, il a été convenu de considérer le chromosome supplémentaire comme appartenant au groupe 21. La dénomination de trisomie G_1 pourrait être proposée, si l'on se réfère à la nomenclature de Patau et coll. (201).

Pour ce qui est du phénotype de la trisomie 21, il est connu depuis longtemps. La première description, sous le

nom « d'idiotie furfuracée » en a été faite par SEGUIN en 1844 (70). Si le mongolisme forme une entité clinique, on lui reconnaît cependant des variations, comme l'a montré en particulier LEVINSON en 1955 (126) en comparant entre elles 50 observations de cette maladie. Mais ces variations cliniques n'atteignent pas l'importance rencontrée dans le cadre des syndromes de PATAU et d'EDWARDS, et on doit bien reconnaître que *l'individualité clinique de la trisomie 21 est plus tranchée que dans le cas des trisomies D_1 et E_1.*

La trisomie 22

HAYWARD rapporte en 1960 (85) l'observation d'un enfant de près de 4 ans atteint de syndrome de Sturge-Weber et porteur d'une trisomie du groupe 21-22 qu'il propose de différencier du mongolisme en admettant que le chromosome supplémentaire soit un 22.

Mais, par la suite, aucune trisomie n'a jamais été retrouvée dans les observations de syndrome de Sturge-Weber où le caryotype a été effectué.

PATAU (160), dans trois observations de cette phacomatose, a relevé une translocation chromosomique et deux caryotypes normaux. A partir de cette constatation, et en essayant d'interpréter l'observation de HAYWARD, PATAU a émis l'hypothèse de trisomie partielle dans le syndrome de Sturge-Weber ; nous y reviendrons en étudiant les trisomies partielles, mais il est évident que l'observation de HAYWARD ne peut être considérée comme une trisomie 22.

D'autres observations avec trisomie G, sans mongolisme ont été publiées :

en 1961, TURNER (211) trouve une trisomie 22 chez un garçon schizophrène de 8 ans, avec par ailleurs un développement staturo-pondéral normal, une myopie, un rétrognatisme, un occiput plat et une hyperlaxité ligamentaire.

DUNN et coll., en 1961 (42), observent un enfant présentant une hypotonie musculaire bénigne avec un léger retard mental et une trisomie 22.

Zellweger et coll., en 1962 (258), ont publié deux observations de trisomie G non mongolienne avec retard mental et hypotonie musculaire; cataracte bilatérale et surdité dans une de ces observations.

Hall, en 1963 (79), trouve un chromosome supplémentaire chez un garçon de 7 ans, avec retard mental sévère, et d'autres anomalies moins importantes. Une sœur de ce garçon est décédée à 8 mois et présentait une fissure palatine, et une deuxième sœur était mongole. L'auteur envisage diverses hypothèses pour expliquer cette observation: une ressemblance certaine est notée entre le phénotype de ce cas et les deux observations de Gustavson et coll. publiées en 1962 où le chromosome supplémentaire, semblable à un petit télocentrique, était interprété comme la conséquence d'une *délétion* d'un chromosome des groupes D ou E: « ce chromosome supplémentaire » ne serait en réalité que le fragment d'un chromosome plus grand.

Ferguson et Pitt, en 1963 (52), découvrent un caryotype analogue chez une fille avec retard mental sévère, micrognatisme, malformations des oreilles et hémangiome. Ici également les auteurs envisagent la possibilité soit d'une trisomie G, soit d'une délétion à partir d'un autre chromosome.

Ces quelques observations nous permettront de conclure que la trisomie 22 (ou encore G_2 d'après la nomenclature de Patau) est encore très discutée: le nombre d'observations est restreint, et surtout, dans ces caryotypes à 47 chromosomes, *l'authenticité du chromosome G supplémentaire est le plus souvent mise en doute.*

Le syndrome triplo X

La première observation dans l'espèce humaine a été découverte peu après la trisomie 21 par Patricia Jacobs en 1959 (97). La malade avait une atrophie des organes génitaux externes et internes et une aménorrhée acquise.

La présence dans la trisomie X d'un certain nombre de cellules avec corpuscules chromatiniens doubles a permis à Fraser et coll., en 1960 (60), de découvrir quatre observations de triplo X, en étudiant de façon systématique la chromatine sexuelle chez 595 malades mentaux des hôpitaux de Glasgow. Une de ces femmes avait un enfant à chromatine sexuelle et caryotype normaux; Stewart et coll. (196) relatent une observation analogue. Le phénotype de cette trisomie comporte généralement une débilité mentale, un morphotype androïde, avec ou sans aménorrhée primaire ou secondaire.

La trisomie X était déjà connue chez Drosophila melanogaster : dans cette espèce, les individus qui en sont atteints ne sont en général pas viables. Cette aberration y est donc beaucoup plus grave.

Les autres trisomies

Elles sont très rares et, pour la plupart, discutées quant à leur interprétation chromosomique. Rappelons à ce propos l'observation de Carli et coll. (25) où les auteurs font état d'une trisomie pour un grand autosome qui, peu de temps après, est considérée par P. Jacobs comme une trisomie X.

Book et coll. ont rapporté en 1961 (13) une observation de trisomie du groupe 19-20 chez une femme atteinte d'une cardiopathie congénitale. Cette femme a eu deux enfants :

une fille avec phénotype et caryotype normaux;

un fils atteint de la même cardiopathie avec un caryotype sans anomalie numérique, mais cependant interprété comme étant une trisomie pour le chromosome 19-20.

Ce dernier se trouve être transloqué sur un chromosome de groupe G, d'où une trisomie à 46 chromosomes.

TRISOMIES A 46 CHROMOSOMES

Si la grande majorité des trisomies présentent un caryotype à 47 chromosomes, il existe des cas où le nombre des chromosomes semble normal: le chromosome supplémentaire se trouve alors être masqué par une translocation.

De tels faits ont d'abord été découverts dans le mongolisme: ils permettent de comprendre les observations de *transmission familiale* de cette maladie: les trisomies 21 avec translocation sont actuellement bien connues, les observations publiées sont assez nombreuses, deux cas ont été observés à la Clinique de Médecine Infantile de Nancy.

Le rappel des notions établies concernant les trisomies 21 avec translocation nous permettra d'étudier plus aisément la question des trisomies D_1 et E_1 à 46 chromosomes.

Trisomies 21 à 46 chromosomes

En 1960, Polani et coll. (165) décrivirent la première observation de mongolisme avec un caryotype à 46 chromosomes présentant les anomalies suivantes:

nombre de chromosomes du groupe G apparemment normal.

manque d'un chromosome du groupe D.

présence d'un chromosome impossible à apparier ressemblant à ceux du groupe C: il est interprété comme résultant d'une translocation entre un grand et un petit télocentrique.

Polani et ses coll. évoquaient la possibilité de découverte de la translocation dans une *génération antérieure*. Cette éventualité s'est trouvée réalisée dans un cas de

Penrose et coll. (161) où la mère et la sœur d'un mongol étaient porteuses de la même translocation, avec un caryotype à 45 chromosomes et ayant les particularités suivantes :

manque d'un chromosome du groupe G, c'est-à-dire présence de 3 petits télocentriques seulement ;

manque d'un chromosome du groupe D ;

présence d'un chromosome impossible à apparier, ressemblant à ceux du groupe C.

Ce chromosome anormal est, ici encore, interprété comme le résultat d'une translocation entre le petit et le grand télocentrique apparemment absents.

Carter et coll. (27) suivent les porteurs sains de cette translocation sur *trois générations :* trois mongols ont été trouvés dans la famille étudiée, cette translocation était transmise par des porteurs du sexe féminin.

Un certain nombre d'observations de ce type sont actuellement bien connues : la translocation est le plus souvent transmise par la mère, mais elle peut l'être par le père comme dans l'observation de Forsmann de 1961 (55). Elle peut ne pas exister chez les parents, c'est le cas par exemple de l'observation de Scherz publiée en 1962 (183).

—

Un autre type de translocation intéressant le chromosome supplémentaire, responsable du mongolisme, a été décrit par Fraccaro et coll. en 1960 (58), le caryotype est ici encore à 46 chromosomes avec :

trois chromosomes du groupe G seulement ;

présence d'un chromosome impossible à apparier de la taille d'un chromosome du groupe 19-20.

Les auteurs pensent que le chromosome anormal résulte d'une translocation entre deux mêmes chromosomes du groupe G par fusion centrométrique.

Penrose et coll., en 1960 (161), décrivirent un caryotype à 46 chromosomes, chez un mongol typique, dont l'interprétation est très voisine de l'observation précédente :

il manque deux petits télocentriques;
un chromosome impossible à apparier est retrouvé;
un petit fragment chromosomique libre est noté sur certains caryotypes.

Pour les auteurs, il s'agirait ici plutôt d'une translocation d'un chromosome 21 sur un chromosome 22.

Le caryotype ne permet pas de savoir si le chromosome remanié résulte de la fusion de deux chromosomes 21 ou de la translocation entre un chromosome de la 21e et de la 22e paire, comme le souligne LEJEUNE en 1964 (118). Cette translocation, comme celle précédemment étudiée, peut être retrouvée chez les parents, comme par exemple dans l'observation de FORSSMANN en 1962 (56). Il semblerait qu'elle soit plus souvent transmise par le père (70). Elle peut ne pas exister chez les parents: c'est le cas dans une observation de PRIEST et coll. de 1963 (168) et dans une observation non publiée de la Clinique Médicale Infantile de Nancy où la probabilité de la paternité a été vérifiée par l'étude des groupes sanguins (observation de la famille Mo...).

Toujours dans le cadre de cette translocation, nous insisterons sur une observation de mongolisme publiée par ZELLWEGER en 1963 (256) où le chromosome résultant de la fusion de deux chromosomes G *ressemble à un grand télocentrique du groupe D*. Si cette observation était interprétée comme étant une trisomie du groupe D, il y aurait une monosomie pour un chromosome du groupe G, ce qui n'a encore jamais été décrit dans l'espèce humaine.

Il existe donc actuellement deux variétés de translocations intéressant le chromosome 21, susceptibles de se traduire par un caryotype à 46 chromosomes; elles peuvent exister ou non chez un des parents du sujet trisomique. Elles sont fréquemment retrouvées dans les cas de mongolisme familial.

Il n'existe aucune différence de phénotype entre les trisomies à 46 et celles à 47 chromosomes : TURPIN et LEJEUNE insistent sur ce point en 1961 (214).

Trisomie D_1 à 46 chromosomes par translocation

Le premier cas de trisomie D_1 à 46 chromosomes a été observé par OIKAWA, GROMULTS et HIRSCHHORN dès 1962 (154) chez un garçon âgé de 11 semaines; nous ne sommes pas en possession de la description clinique de cette observation qui n'a pas encore été publiée, mais les auteurs affirment ne pas avoir noté de différence entre le phénotype de leur observation et celui des autres trisomies D_1 connues.

Le caryotype est à 46 chromosomes et présente les particularités suivantes:

il existe seulement cinq grands télocentriques du groupe D;

présence d'un chromosome anormal impossible à apparier.

Ce chromosome anormal, de par sa morphologie, peut être considéré comme résultant d'une fusion entre deux chromosomes 13-15, et les auteurs établissent de ce fait le diagnostic de trisomie D_1.

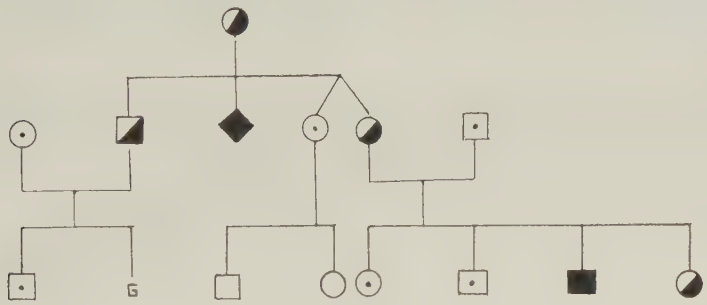

G Grossesse en cours

Trisomie 13-15 avec translocation D~D (46 chromosomes)

Porteur de la translocation D~D (45 chromosomes)

Caryotype normal (46 chromosomes)

Nouveau-né, trisomie 13-15 probable

ARBRE GÉNÉALOGIQUE DE L'OBSERVATION D'OIKAWA, GROMULTS et HIRSCHHORN

La mère âgée de 21 ans à la conception de l'enfant trisomique, a été trouvée *porteuse saine de la même translocation, avec un nombre de 45 chromosomes :* le caryotype est identique à celui de l'enfant, mais avec un chromosome du groupe D en moins. L'étude de cette famille a permis de retrouver cette même translocation sur deux générations puisque la grand-mère maternelle de l'enfant trisomique en est également porteuse. Des porteurs sains des deux sexes ont été identifiés : un oncle ou une tante de cette observation sont décédés à la naissance, et présentaient probablement aussi une trisomie D_1 ; enfin une sœur de l'enfant trisomique est porteuse saine comme le montre l'arbre généalogique.

—

Dill et J.-R. Miller découvrent en 1963 (41) la deuxième observation de trisomie D_1 à 46 chromosomes avec une translocation : celle-ci intéresse deux chromosomes du groupe D ; le caryotype est exactement le même que dans l'observation d'Oikawa et coll.

Le phénotype ne présente aucune particularité qui le distingue des autres observations de cette trisomie.

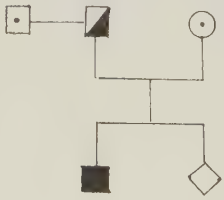

ARBRE GÉNÉALOGIQUE
DE L'OBSERVATION DE DILL ET MILLER J. R.

Un frère est décédé peu après la naissance, et ne présentait pas de formations congénitales ; il n'y a pas eu d'autre enfant. Le caryotype de la mère est normal. Dans ce cas, le *père* présente un caryotype à 45 chromosomes, avec une translocation entre deux chromosomes grands télocentriques (caryotype identique à celui de la mère de l'observation d'Oikawa) ; la translocation a été également

retrouvée chez le grand-père paternel de l'enfant trisomique, comme le montre l'arbre généalogique.

—

Bray et Josephine (16) ont présenté à la 33e Réunion annuelle de la Société de Recherche Pédiatrique, qui s'est tenue à Atlantic City en mai 1963, une observation interprétée comme étant une trisomie D_1 à 46 chromosomes avec translocation du chromosome D sur un chromosome du groupe B (n° 4 et 5 de la classification de Denver).

Les auteurs ont retrouvé, sur 5 caryotypes, un chromosome anormalement grand, impossible à apparier. En se fondant sur la position de son centromère, ils estiment que le chromosome-donneur doit appartenir au groupe D et qu'il a perdu ses petits bras et son centromère; il serait transloqué sur un chromosome du groupe B.

Ce caryotype a été découvert chez un garçon de 5 mois, ayant deux frères ou sœurs exempts de toute anomalie congénitale. La mère âgée de 34 ans, et le père de 41 ans, avaient un caryotype normal.

Cet enfant présentait un retard sévère du développement psycho-moteur, une cardiomégalie avec communication interauriculaire et surcharge pulmonaire, des anomalies musculo-squelettiques non précisées et une hydronéphrose bilatérale.

L'interprétation de cette observation mérite d'être discutée. Les auteurs considèrent ce phénotype comme étant constitué d'un ensemble polymalformatif appartenant aux trisomies D_1 et E_1, avec disparition des anomalies caractéristiques de ces deux trisomies. Nous pensons pour notre part que le phénotype présenté par cet enfant peut être considéré comme étant celui d'une trisomie D_1 *authentique*.

On doit remarquer que l'interprétation clinique et cytogénétique de trisomie E_1 ne peut être formellement exclue.

———

Deux observations de trisomie D_1 à 46 chromosomes et translocation intéressant deux chromosomes du groupe D

sont actuellement connues (154 et 41): dans un cas, la translocation a pu être suivie sur trois générations; elle peut être *transmise par les deux sexes.*

D'autres trisomies D_1 à 46 chromosomes avec des translocations différentes sont probables: une observation de ce type est rapportée (translocation du chromosome trisomique sur un chromosome du groupe B), mais son interprétation est incertaine.

Trisomies E_1 à 46 chromosomes par translocation

Plusieurs observations de trisomie E_1 de ce type sont actuellement connues.

Brodie et Dallaire (18) ont publié en 1962 la première observation de trisomie d'Edwards dont le phénotype est identique à celui des autres trisomies E_1 avec lesquels il a été étudié.

Le caryotype, à 46 chromosomes, présente les caractéristiques suivantes:

absence d'un chromosome du groupe D;
présence d'un chromosome impossible à apparier;
la taille des autres chromosomes paraît normale.

Les auteurs interprètent le chromosome anormal comme un chromosome D sur lequel ont été transloqués les grands bras d'un chromosome E anormal, d'où une trisomie E_1.

Cette translocation a été retrouvée chez *la mère* dont le caryotype est à 45 chromosomes, identique à celui de l'enfant mais avec un chromosome du groupe 16-18 en moins.

Le caryotype du père est normal.

Sur la plupart des caryotypes de la mère est retrouvé un fragment chromosomique inclassable. Celui-ci est également trouvé sur certains caryotypes de l'enfant trisomique; il semblerait que ce fragment puisse résulter des petits bras du chromosome 16-18 transloqué.

—

Le cas 1 de HECHT et coll. (87, 88 et 89) présente un caryotype à 46 chromosomes identique à celui de l'observation précédente de BRODIE et DALLAIRE. Le phénotype a été étudié précédemment.

Mais dans cette observation le caryotype des parents est normal.

—

En 1963, OIKAWA, KOCHEN, SCHORR et HIRSCHHORN (155) ont présenté à la 33e Réunion annuelle de la Société de Recherche Pédiatrique à Atlantic-City la troisième observation de trisomie E_1 à 46 chromosomes avec translocation du même type que les cas précédemment décrits.

Le phénotype a été étudié avec les autres observations de trisomie d'EDWARDS; le caryotype des parents n'est pas connu.

Un point qui sera étudié par la suite mérite d'être évoqué ici: les auteurs mentionnent cette observation de trisomie sous la dénomination de « trisomie partielle ». Cette dénomination est parfois employée lorsqu'il est question de trisomies avec translocation du chromosome supplémentaire responsable de la trisomie. Elle semble se justifier puisque le chromosome supplémentaire n'existe pas en totalité; mais il nous semble préférable de réserver cette dénomination à une anomalie chromosomique différente qui sera étudiée un peu plus loin.

—

ROHDE, LEE et SAPIN (178) ont publié, en 1963, une observation interprétée comme une trisomie E_1 à 46 chromosomes et translocation entre deux chromosomes du groupe 16-18.

C'est une fille prématurée avec un poids de naissance de 1 912 g. La mère est âgée de 31 ans, le père de 32 ans. Une sœur est normale.

Sont notés: un crâne asymétrique avec hypertélorisme et micrognatisme, un palais ogival, une glossoptose avec macroglossie, une obliquité antimongolienne, un écartement exagéré des mamelons.

Les doigts et les gros orteils sont en flexion, il y a un équinovarus.

Le clitoris est hypertrophié.

Les radiographies révèlent une fusion partielle des phalanges des premiers métatarsiens gauches.

Une cardiopathie est très probable.

Le caryotype ne présente pas d'anomalie numérique, mais il manque un chromosome E. Un chromosome anormal impossible à apparier ressemble à un grand télocentrique dont ses petits bras seraient plus courts; il n'a pas de satellite.

L'interprétation des auteurs est la suivante: le chromosome anormal serait le produit d'une translocation entre les grands bras du chromosome E non retrouvé sur le caryotype, et les grands bras d'un chromosome E supplémentaire, d'où une trisomie E_1 par translocation entre deux chromosomes E.

Cette hypothèse est un accord avec le phénotype, mais *elle ne peut être tenue pour certaine*. On peut proposer une seconde interprétation aussi vraisemblable: il est possible, de façon analogue, d'imaginer que le chromosome anormal résulte d'une translocation entre un grand télocentrique supplémentaire et un chromosome E d'où trisomie D_1.

Le phénotype de cette observation n'a pas été utilisé pour l'étude du syndrome d'Edwards.

—

Gagnon et coll., en 1963 (64), décrivent une trisomie E_1 avec une nouvelle translocation: le chromosome responsable de la trisomie subit ici une translocation réciproque avec un chromosome de la 4e paire de la classification de Denver (groupe B).

En culture de leucocytes, 96 mitoses ont été comptées: toutes sont à 46 chromosomes. 17 caryotypes ont été effectués, tous montrent un chromosome n° 4 anormalement long par ses grands bras, sur lesquels existe une sorte de constriction secondaire. La mesure de ces grands bras équivaut à la somme des grands bras d'un chromosome n° 4

et d'un chromosome E qui aurait subi une délétion des petits bras. Les auteurs se fondent sur la position du centromère pour classer ce grand chromosome dans la 4e paire.

Un tel caryotype a été retrouvé sur une seconde culture de leucocytes et en culture de fibroblastes.

Le phénotype a été décrit, il ne diffère pas des autres observations de trisomies d'EDWARDS.

Plusieurs variétés de translocations ont été décrites pour les trisomies E_1 à 46 chromosomes ; le chromosome supplémentaire peut être transloqué avec un chromosome D ou B. Une observation de translocation avec un chromosome du même groupe E n'est pas certaine.

Conclusion :

Les trisomies D_1 et E_1 à 46 chromosomes par translocation

Il existe par conséquent, pour les trisomies de PATAU et d'EDWARDS, des caryotypes à 46 chromosomes avec translocation : *aucune différence phénotypique ne les sépare.*

Ces translocations peuvent être retrouvées chez l'un des parents porteur-sain de cette aberration chromosomique ou, au contraire, apparaître chez des enfants dont les parents ont un caryotype normal.

Deux de ces observations ne sont pas d'interprétation certaine ; quoi qu'il en soit, il est probable que d'autres translocations seront prochainement décrites.

TRISOMIES D_1 ET E_1 ASSOCIEES A D'AUTRES ABERRATIONS CHROMOSOMIQUES

Quelques observations de trisomies de PATAU et d'EDWARDS associées à une autre aberration chromosomique ont été décrites.

Trisomie D_1 associée à une autre aberration chromosomique

La première observation de trisomie D_1 associée à une autre trisomie a été décrite par GUSTAVSON, IVEMARK, ZETTERQVIST et BOOK en 1962 (76).

Il s'agissait d'un garçon décédé peu après la naissance. 65 cellules en mitose ont été comptées: le nombre de *48 chromosomes* a été trouvé dans 64 cellules. 17 caryotypes ont été effectués, deux chromosomes supplémentaires étaient constamment retrouvés:

un grand télocentrique du groupe 13-15

un petit télocentrique pouvant être un chromosome 21, 22 ou Y: aucun critère morphologique ne pouvait permettre de savoir auquel de ces groupes appartenait le petit chromosome supplémentaire malgré une seconde mise en culture sans colchicine. La chromatine sexuelle était négative.

La mère était âgée de 25 ans, le père de 24 ans; ils étaient normaux, et il n'y avait aucun antécédent familial

de malformations congénitales. Une grossesse antérieure avait donné naissance à un prématuré de 7 mois décédé au bout de 8 heures : l'autopsie avait révélé une hémorragie interventriculaire, aucune malformation n'avait été décélée.

L'enfant est né 10 jours après le temps prévu, et ne pesait cependant que 2 460 g. Il est décédé au bout de 34 heures après avoir présenté de multiples accès de cyanose et des convulsions généralisées.

L'autopsie a pu être pratiquée, ainsi qu'une étude du cerveau et un examen microscopique de la plupart des viscères.

Le périmètre cranien était normal, une zone d'ulcération cutanée existait au niveau du vertex. Il n'y avait ni épicanthus, ni bec-de-lièvre, et ni fissure palatine.

Le cerveau ne révélait pas d'autre anomalie en dehors d'une circulation veineuse anormalement développée sur les méninges et dans les régions temporo-pariétales. Il n'y avait pas d'hydrocéphalie.

Une microphtalmie prononcée existait des deux côtés, avec cataracte, iris rudimentaire et présence de rosettes sur les corps ciliaires. Les nerfs optiques étaient atrophiques.

Il n'y avait pas d'hémangiome.

Une hexadactylie bilatérale était présente, sans autre anomalie des membres.

Une atélectasie pulmonaire témoignait d'une infection ; la circulation veineuse pulmonaire était anormalement abondante.

Le cœur était modérément dilaté, en position normale. La seule anomalie était une communication interventriculaire.

Il existait une hernie ombilicale. Les testicules étaient en position ectopique.

L'examen histologique du foie révélait une dilatation des espaces porte ainsi qu'une dilatation des canaux biliaires intrahépatiques. Le pancréas, macroscopiquement normal, montrait lui aussi une dilatation vasculaire et canaliculaire.

Les reins étaient petits, les uretères et l'urètre étaient normaux. Microscopiquement, il y avait des kystes corticaux, une dysplasie médullaire avec une atrophie parenchymateuse et une circulation veineuse trop importante.

Le phénotype de cette observation correspond à une trisomie D_1 : une seule particularité, l'existence d'une circulation veineuse anormalement développée dans la plupart des organes n'a pas été décrite dans le syndrome de PATAU, mais il s'agit là d'une anomalie mésenchymateuse qui est à rapprocher des angiomes décrits dans cette trisomie.

Dans ce cas, quelles sont les anomalies à mettre sur le compte du petit chromosome supplémentaire?

On peut le considérer comme un véritable chromosome 22. On sait que nos connaissances actuelles sur cette éventuelle trisomie sont incertaines. Ce chromosome G serait responsable de certaines malformations communes avec celles du syndrome de PATAU.

Le chromosome supplémentaire peut être un Y — HAUSCHKA et coll. (83) ont proposé les premiers la formule XYY chez un homme normal.

Autre possibilité, la plus vraisemblable; ce ne serait pas un véritable chromosome, mais le produit d'une délétion (mais aucune anomalie de structure des grands chromosomes n'a été décelée).

—

La deuxième observation de trisomie D_1 associée à une autre trisomie a été rapportée par BECKER, BURKE et ALBERT en 1963 (7).

C'est une observation surprenante. En effet, un caryotype à 48 chromosomes, avec trisomie double des grands et petits télocentriques (caryotype identique à l'observation précédente de GUSTAVSON et coll.) a été trouvé chez une *fille de 4 ans, qui présente des signes certains de mongolisme et un retard mental modéré.*

Le caryotype ne peut être mis en doute: en effet, trois cultures de leucocytes ont été réalisées, les résultats ont toujours été constants; 26 caryotypes ont été effectués.

L'étude cytogénétique avait été effectuée à la suite d'un bilan demandé pour éclaircir le problème diagnostique: celui de mongolisme avait été porté à plusieurs reprises, puis discuté. L'enfant avait été placée dans une pouponnière pour enfants retardés mais la mère avait remarqué qu'elle était plus à son aise au milieu d'enfants normaux.

On relève dans la famille un oncle maternel décédé peu après la naissance, porteur d'un méningocèle. Deux frères ou sœurs sont mariés et ont des enfants, tous sont normaux.

La mère était âgée de 39 ans, le père de 46 ans, leur caryotype s'est révélé normal: deux avortements ont précédé la naissance de l'enfant étudié.

Celle-ci s'est effectuée à terme à la suite d'une grossesse et d'un accouchement normaux.

Le faciès était mongoloïde, mais avec certains caractères inhabituels; les yeux avaient une obliquité mongolienne, avec un épicanthus de chaque côté, une exophtalmie discrète, un strabisme divergent de l'œil gauche et un discret hypertélorisme.

Les oreilles étaient basses, il y avait un micrognatisme avec un léger rétrognatisme. Les dents étaient très espacées, le palais ogival, la langue petite et non fissurée.

Les doigts étaient courts, particulièrement les deux cinquièmes doigts, les pouces en flexion, les pieds larges avec un affaissement plantaire, les 1er et 2e orteils anormalement écartés.

L'étude des empreintes a été effectuée par Uchida:

empreintes digitales: boucles radiales sur 9 doigts (R), un tourbillon au 5e doigt gauche (W);

triradius axial: en position distale pour les deux mains;

pli palmaire horizontal à la main gauche, un pli partiel horizontal à droite;

empreintes plantaires: des deux côtés, présence d'une boucle dans la surface hallucale.

Tous ces signes appartiennent au mongolisme, sauf le triradius axial en position distale, et les plis palmaires horizontaux communs aux trisomies 21 et D_1.

La tension artérielle était normale, les bruits cardiaques également.

Pendant l'examen, l'enfant très coopérante, répondait aux ordres. L'âge mental était de 3 ans pour un âge réel de 4 ans avec un Q.I. à 62.

L'interprétation de cette observation est difficile.

En ce qui concerne la trisomie d'un petit télocentrique, il est hors de doute qu'il s'agisse d'un chromosome 21 : le phénotype impose cette interprétation.

Le second chromosome supplémentaire appartient, de part sa morphologie, au groupe 13-15 ; peut-on considérer qu'il s'agisse d'une trisomie D_1? Les auteurs le pensent en se fondant sur deux arguments :

le fait que l'association de deux aberrations chromosomiques différentes ne donne pas toujours l'association de toutes les anomalies cliniques ;

les variations cliniques importantes dans le cadre du syndrome de Patau.

Le premier argument évoqué ne peut guère être réfuté : les auteurs rapportent trois observations d'association de trisomie 21 et de syndrome de Klinefelter (observations de Lanman, Hamerton, Ford) où l'expression phénotypique n'est pas la somme des phénotypes de ces deux aberrations chromosomiques. Lejeune et coll. ont récemment publié des observations semblables.

Le second argument mérite d'être discuté ; il est vrai que les variations cliniques sont grandes à l'intérieur du syndrome de Patau, mais dans le cas présent peut-on parler de trisomie D_1 avec si peu de signes cliniques ? On doit rappeler ici l'observation mentionnée par Huehns et coll. (95) d'une trisomie D_1 en vie à l'âge de 5 ans.

Une cardiopathie ne peut être exclue malgré un examen clinique négatif ; de même une uropathie malformative,

et il n'y a pas eu d'examen gynécologique. De plus, une éventuelle arhinencéphalie peut ne pas être incompatible avec une survie normale et un Q.I. supérieur à 50; cela a été rapporté en l'absence de toute autre malformation par De Morsier (144), Stewart (197) et d'autres auteurs.

Quoi qu'il en soit, une autre possiblité peut encore être supposée: l'existence d'une autre trisomie 13-15; mais ceci est cependant peu probable. On pense généralement que les autres trisomies du groupe 13-15 seraient toujours responsables de facteurs léthaux ne permettant pas une gestation menée jusqu'au terme.

Les problèmes soulevés par cette observation restent donc en suspens.

En résumé, on ne connaît pour l'instant que deux observations de trisomie D_1 associées à une *autre trisomie*.

Dans la première observation, la trisomie est associée à un petit chromosome supplémentaire. Le phénotype est celui du syndrome de Patau, l'appartenance et même *l'authenticité* de ce chromosome sont discutées.

La deuxième observation est une association avec la trisomie 21. Le phénotype réalise un tableau clinique très particulier avec prédominance certaine des signes du mongolisme. L'interprétation de cette observation est difficile.

Trisomie E_1
associée à une autre aberration chromosomique

La première observation de ce type a été décrite dès 1961 par Gagnon et coll. (65): c'était la première trisomie double certaine.

Le caryotype effectué à partir de cultures de fibroblastes était à 48 chromosomes avec deux chromosomes supplémentaires:

un chromosome du groupe 16-18,
un petit télocentrique.

Il s'agit d'un garçon né de parents normaux et jeunes : mère 20 ans, et père 21 ans.

Une sœur avait un faciès d'aspect mongoloïde avec des yeux bridés, une bouche triangulaire et une lèvre inférieure saillante. Aucun caryotype n'a malheureusement pu être effectué dans la famille. Un oncle paternel est décédé en bas âge de cause inconnue, il n'y a pas d'autres antécédents familiaux de malformations congénitales.

L'accouchement s'est effectué au 6e mois, un hydramnios était très probable. L'enfant pesait 1 500 g et n'a vécu que 8 heures. L'autopsie a pu être pratiquée.

Le crâne est rond avec un occiput aplati, le périmètre cranien est un peu trop élevé. Les paupières sont tuméfiées, la racine du nez inexistante et les yeux très écartés. Le maxillaire supérieur bombe au-dessus du maxillaire inférieur petit, le micrognatisme est accentué, la lèvre supérieure avance en avant de la lèvre inférieure, les oreilles sont d'insertion basse et malformées.

L'examen du cerveau montre des circonvolutions larges, et peu nombreuses, et des suffusions hémorragiques périventriculaires.

Le cou est anormalement court.

Il y a un pectus excavatum et les mamelons sont latéralisés.

L'autopsie révèle une communication interauriculaire et interventriculaire avec un canal artériel perméable.

Les membres sont courts, avec une absence probable du péroné, les doigts en flexion sont petits et légèrement palmés, il y a un pli palmaire horizontal bilatéral. Les orteils sont courts.

Une luxation de hanche bilatérale est très probable.

La paroi abdominale montre une petite hernie ombilicale. Une imperforation anale et un diverticule de Meckel sont découverts. Du tissu pancréatique est retrouvé ainsi qu'une ectopie de la muqueuse œsophagienne dans l'estomac.

Il existe un kyste rénal droit, et une immaturité glomérulaire.

Les testicules sont dans l'abdomen, dépourvus d'anomalie histologique.

Ce phénotype correspond à un mélange des anomalies de la trisomie E_1 et du mongolisme et on peut dire avec les auteurs que « le syndrome de la trisomie 18 voile un peu celui de la trisomie 21 ».

—

Deux observations d'association de trisomie E_1 avec une *trisomie X* ont été découvertes: la première a été publiée par Uchida en 1961 (217), la deuxième par Ricci en 1963 (175).

L'étude cytogénétique est identique pour ces deux observations, le caryotype est à 48 chromosomes avec:

un chromosome du groupe 16-18 supplémentaire,

présence d'un chromosome X réalisant un syndrome triplo X. L'identité de ce chromosome X est affirmée par la présence de deux corpuscules chromatiniens.

Voici le phénotype de ces deux observations.

Observation d'Uchida.

Mère manipulatrice de radio, ayant débuté cet emploi 10 ans avant la grossesse, arrêt de travail au bout de 4 mois 1/2 de gestation. Opérée pour anomalies de la vascularisation rénale.

Pas d'autre antécédent familial. Père normal.

Naissance à terme d'une fille de 2 400 g. Retard psychomoteur important, difficultés à l'alimentation. Occiput proéminent, oreille droite basse et malformée, micrognatisme, palais ogival.

Doigts en flexion, index et petit doigt recouvrant le radius et l'annulaire, pieds en gondole, équinovarus du pied droit. Empreintes palmaires typiques de trisomie E_1.

Le cathétérisme cardiaque révèle une communication interventriculaire large avec hypertension pulmonaire.

A l'urographie intra-veineuse est décélée une hydronéphrose modérée unilatérale.

L'observation de Ricci concerne une fille née à terme avec un poids de 1 900 g. La mère était âgée de 31 ans

et le père de 26 ans, une sœur normale est âgée de 6 ans. Aucun antécédent familial de malformations congénitales.

L'occiput était proéminent, les oreilles basses; il y avait un rétrognatisme et une fissure palatine.

L'autopsie faite après le décès survenu au 38e jour a montré l'existence d'une communication interventriculaire. Les organes génitaux étaient normaux à l'examen clinique, l'étude anatomique a montré l'absence d'anomalies de l'utérus et des trompes, des anomalies histologiques ovariennes étaient notées.

Pour ces deux observations où la trisomie E_1 est associée à la trisomie X (triplo X) le phénotype est celui de la trisomie E_1.

—

Haylock (84) a découvert une trisomie E_1 associée à un *syndrome de Klinefelter* chez un garçon décédé au bout de 16 jours né de parents âgés: mère 45 ans, père 47 ans.

Les parents, ainsi que 6 frères et sœurs, sont exempts de malformations congénitales.

L'occiput était proéminent, les oreilles d'implantation basse et malformées, la bouche petite.

Il y avait une hypotonie musculaire, et une absence de corps calleux à l'examen anatomique du cerveau.

Les ongles des doigts étaient étroits et hyperconvexes, l'index recouvrait le médium, mais les doigts n'étaient pas en flexion. Un pli palmaire horizontal bilatéral était présent, les gros orteils en extension.

L'étude des empreintes digitales a montré sur presque tous les doigts la présence d'arcs, c'est-à-dire qu'elles ne diffèrent pas de celles qui existent dans la trisomie E_1.

Le sternum était anormalement court, avec des mamelons écartés. Une communication interauriculaire et interventriculaire étaient découvertes.

La paroi abdominale présentait un diastasis des droits.

Les reins étaient en fer à cheval.

Sur les frottis buccaux, un corpuscule chromatinien était découvert. Le caryotype effectué en culture de leucocytes

montrait 48 chromosomes, avec deux chromosomes supplémentaires :

un chromosome du groupe E,

un chromosome analogue à ceux du groupe 6-12 qui, du fait de la présence du corpuscule chromatinien, est un X.

Pfeiffer (163) a récemment décrit une observation identique.

Le père était âgé de 43 ans, la mère de 42 ans. Une sœur présente une coarctation de l'aorte. Il y a eu deux avortements.

Le poids à la naissance est de 2 000 g. L'enfant présentait un bec-de-lièvre et une fissure palatine, un micrognatisme, des anomalies des oreilles. L'index recouvrait le médium et le gros orteil était en extension.

L'autopsie révélait une communication interventriculaire et une fistule trachéo-œsophagienne.

Le phénotype, dans cette association de trisomie E_1 et de syndrome de Klinefelter, ne diffère pas de celui de la trisomie d'Edwards.

En résumé, la trisomie E_1 a été trouvée en association avec *deux trisomies :*

avec la trisomie 21 : dans la seule observation actuellement connue, les malformations sont d'une gravité extrême ; les signes de la trisomie E_1 sont prédominants ;

dans l'association trisomie E_1 et triplo X, le phénotype ne diffère pas de celui de la trisomie d'Edwards.

Enfin, la trisomie E_1 peut être associée au *syndrome de Klinefelter :* le phénotype est encore celui du syndrome d'Edwards (il est vrai que nous ne sommes pas en possession de l'étude des organes génitaux).

LES MOSAIQUES

La mosaïque se définit par la coexistence, dans un même organisme, de populations cellulaires de constitution chromosomique différente.

Il faut savoir qu'au bout d'un certain temps des mosaïques se produisent fréquemment in vitro en cultures de tissu. Aussi on ne considère comme étant une mosaïque authentique que celle retrouvée sur culture de tissu de première lignée. Ce point est bien connu de tous les cytogénéticiens.

La première mosaïque a été décrite dans l'espèce humaine en 1959 par Ford, Polani, Briggs et Bishop dans le syndrome de Klinefelter avec un caryotype XX/XXY. Depuis, un très grand nombre de mosaïques ont été découvertes principalement dans le domaine des aberrations gonosomiques.

Pour les aberrations autosomiques, on ne connaît encore que peu d'observations de mosaïques.

Un certain nombre d'observations de mosaïques mongoliennes sont cependant bien connues actuellement.

De telles mosaïques peuvent être découvertes dans le cas d'un phénotype de mongol typique (75, 240) ou, à l'opposé, chez des individus n'ayant que quelques stigmates cliniques de cette maladie (30, 224, 240, 254); bien plus, elles ont été retrouvées chez des mères *phénotypiquement normales* pouvant donner naissance à des enfants mongoliens (11, 193).

Du point de vue cytogénétique, on distingue des mosaïques à deux populations cellulaires (normales et trisomiques) et des mosaïques à populations diverses (224).

Le rapport entre la gravité du syndrome clinique et le nombre de cellules trisomiques ou normales est encore discuté.

Les mosaïques dans la trisomie de PATAU

La première observation de mosaïque dans cette trisomie est mentionnée par UCHIDA en 1962 (221). Nous n'en connaissons que peu de détails. Il s'agit d'un garçon dont le phénotype est voisin de la trisomie D_1.

Les empreintes palmaires ont été partiellement étudiées : le triradius axial est en position proximale, il n'y a pas de pli palmaire transverse. Les empreintes palmaires sont typiques de la trisomie D_1 pour un côté seulement.

—

CONEN en 1962 (33) fait état d'une observation où le caryotype révèle une mosaïque comprenant des cellules normales et d'autres avec trisomie 13-15. Le tableau clinique ne comprend qu'une partie seulement du syndrome clinique de la trisomie habituelle.

Ces deux premières observations seront publiées plus en détail.

—

WARKANY et coll. en 1962 (239 et 240) publient une observation interprétée comme étant vraisemblablement une mosaïque pour la trisomie 13-15, chez un garçon de 6 ans 1/2, 6e enfant d'une famille dont les parents et les autres enfants sont normaux. Les parents sont âgés : mère 38 ans, et père 42 ans. Détail intéressant : le père a travaillé deux ans avant la naissance de cet enfant avec des matériaux radioactifs.

Grossesse et accouchement se sont accomplis normalement. A 6 ans 1/2, son développement pondéral est satisfaisant, le périmètre cranien normal, mais il existe un retard mental net. Le crâne est asymétrique avec un apla-

tissement dans la région occipitale gauche et une petite dépression dans la région du vertex; les oreilles sont malformées, et d'implantation basse; il n'y a pas d'épicanthus ni d'hypertélorisme, mais une fissure palatine incomplète et un micrognatisme.

L'audition est normale. Les mouvements de la langue et des lèvres sont difficiles.

Le cou est normal, il y a une dépression thoracique bilatérale avec un sternum malformé.

Un spina bifida est découvert en C_1; le bassin est rectangulaire, avec coxa valga bilatéral. Il y a un retard d'ossification de un an.

Les doigts sont en flexion, elle est irréductible pour le médius et l'annulaire droit et pour le médius gauche. L'abduction normale du pouce est impossible. Les ongles sont courts; il y a deux plis palmaires horizontaux. La rotule manque des deux côtés; une cardiopathie n'est pas impossible.

Les empreintes ont été étudiées, en voici les résultats:

	Main gauche	Main droite
Empreintes digitales ..	5 4 3 2 1 (pouce) U U W W W	1 (pouce) 2 3 4 5 W — W W W W
Empreintes palmaires ..	triradius axial proximal	triradius axial distal
Empreintes plantaires ..	W	W

(rappelons la signification des abréviations:
U : ulnar loop ou boucle ulnaire
W: whorl ou tourbillon)

Ces empreintes sont manifestement anormales: les plis palmaires transverses horizontaux et un triradius axial distal se rencontrent dans la trisomie D_1, mais n'en sont pas spécifiques. Quant à ces empreintes digitales, elles sont exceptionnellement rencontrées, leur interprétation n'est pas aisée (rappelons que les empreintes digitales n'ont pas encore été étudiées dans la trisomie de Patau).

Huehns et coll. (94) n'ont pas retrouvé d'anomalies de l'hémoglobine.

Le caryotype a été effectué sur culture de leucocytes et sur fibroblastes, en voici les résultats.
Culture de leucocytes
40 mitoses étudiées

22 % de cellules à caryotype normal,
70 % de cellules avec trisomie d'un chromosome 13-15.

Culture de fibroblastes
60 mitoses étudiées

33 % de cellules à caryotype normal,
56 % de cellules avec trisomie d'un chromosome 13-15.

Mais un doute subsiste sur la nature exacte du chromosome supplémentaire: ses petits bras sont très peu visibles et les auteurs ne sont pas certains du diagnostic.

—

Therman, Patau et coll. (200) font état en 1963 d'une observation de mosaïque d'un type particulier.

Il s'agit d'une fille de 4 ans.

Ses parents étaient âgés de 23 ans à sa naissance, il n'y a pas d'antécédent de malformations congénitales dans la famille.

Le développement staturo-pondéral est satisfaisant. L'âge mental est de 1 an 1/2 pour un âge réel de 4 ans. Elle a une audition normale.

Il existe un colobome unilatéral, un épicanthus bilatéral, les yeux sont par ailleurs normaux.

Un bec-de-lièvre et une fissure palatine ont été opérés. Les ongles sont étroits et exagérément convexes. Elle présente une hernie ombilicale et un diastasis des droits. Un angiome-plan est noté.

Les dermatoglyphes ont été étudiées par Uchida; le triradius axial est en position distale pour les deux paumes.

Les empreintes plantaires n'ont pas montré d'image A^fS décrite dans la trisomie D_1 mais il existe de chaque côté un simple arc A^f considéré par UCHIDA comme un signe en rapport avec la trisomie D_1.

La chromatine sexuelle est présente sur les frottis buccaux. Des mitoses ont été étudiées sur culture de leucocytes, de fibroblastes cutanés et en culture de moelle osseuse.

Les résultats montrent un nombre constant de 46 chromosomes :

55 % de mitoses ont un caryotype sur lequel un grand télocentrique est remplacé par un chromosome voisin, mais différent, d'un chromosome n° 3

45 % des mitoses semblent présenter un caryotype normal. Mais un chromosome du groupe D ne possède pas de petits bras : il constitue ce qui est appelé un « chromosome télocentrique ».

La proportion de ces différents caryotypes ne diffère pas de façon significative selon l'origine des mitoses.

Une discrète différence de taille entre la longueur des grands bras des deux chromosomes 16 est relevée sur toutes les mitoses d'excellente qualité.

En tenant compte du phénotype, deux interprétations sont possibles pour expliquer l'origine du chromosome ressemblant à un chromosome n° 3 :

il résulterait de la fusion centromérique de deux grands bras d'un chromosome D ;

c'est un « isochromosome » pour les grands bras d'un chromosome D ; on dénomme ainsi un chromosome symétrique pour les grands bras, par rapport à son centromère ; il y a donc, dans ce cas double matériel pour les grands bras et délétion des petits bras.

La seconde hypothèse est la plus vraisemblable, car elle permet de concevoir un lien entre les deux variétés de populations cellulaires. En effet, les auteurs rapportent que ROADES a observé dès 1940, chez le maïs, la transformation de chromosomes télo en isochromosomes ; le phénomène inverse est également connu, mais il serait moins fréquent.

Les conséquences de cette interprétation sont les suivantes :

sur toutes les mitoses, il y a une délétion des petits bras ;

55 % des mitoses étudiées possèdent un matériel chromosomique supplémentaire constitué par deux grands bras de l'isochromosome D.

Par analogie avec les trisomies à 46 chromosomes et translocation où est noté la présence anormale des grands bras et une délétion des petits bras, cette observation doit être considérée comme une mosaïque pour la trisomie D_1 d'où l'appellation de « mosaïque *iso-télo* D_1 ».

Becak et coll. (5) ont rapporté en 1963 deux observations de mosaïque pour la trisomie 13-15 avec, pour seule anomalie, une analgésie congénitale : leur rapport avec la trisomie D_1 est très peu probable.

En conclusion, quelques observations de mosaïques pour la trisomie D_1 sont actuellement connues ; leur phénotype peut être très voisin de celui de la trisomie authentique ou, à l'opposé, ne comprendre qu'une certaine partie de ses malformations.

Les mosaïques dans la trisomie d'EDWARDS

La première observation connue est due à Weiss et coll. en 1962 (243).

Le phénotype ne se distingue pas de celui du syndrome d'Edwards authentique ; les malformations suivantes ont été trouvées :

retard important du développement psycho-moteur, anomalies des oreilles, micrognatisme, doigts en flexion avec l'index qui recouvre le médius, cardiopathie. Cette petite fille est décédée à 5 mois et demi.

L'âge des parents à sa naissance était de 15 ans pour la mère et de 20 ans pour le père.

Le caryotype a été effectué à 4 reprises, les résultats ont toujours été identiques :

80 % de cellules ont un nombre de 46 chromosomes, avec caryotype normal

20 % de cellules ont 47 chromosomes, le supplémentaire appartient au groupe 16-18.

—

Koulischer et coll. en 1963 (107) publient une observation semblable, où le phénotype ne diffère pas du tableau clinique du syndrome d'Edwards.

Il s'agit d'une fille décédée à 11 mois ; il y avait un retard du développement psycho-moteur important avec hypertonie généralisée, occiput proéminent, oreilles d'implantation basse, micrognatisme et sternum court.

L'examen anatomique du cerveau a montré une altération généralisée du système nerveux central, à type de prolifération astrocytaire intense et myélinisation très rare.

Un frère de cette enfant est décédé à 26 mois, dans un tableau clinique identique ; l'aîné des enfants est décédé à l'âge de 15 mois, il aurait été normal aux dires des parents. Aucun caryotype n'a malheureusement pu être effectué dans cette famille.

Le caryotype de cette observation, effectué sur culture de fibroblastes a montré :

18 mitoses à 46 chromosomes, caryotype normal,
32 mitoses avec 47 chromosomes et trisomie 16-18.

—

La troisième observation de mosaïque pour la trisomie E_1 a été publiée début 1964 par Warkany et coll. (240) chez une fille de 8 ans 1/2. Cette observation diffère des précédentes en ce sens que le phénotype est très différent de celui de la trisomie E_1 authentique.

Les parents étaient âgés, la mère de 39 ans, et le père de 40 ans ; il y avait eu un avortement 8 ans avant cette naissance.

La naissance s'était effectuée à terme, le poids n'étant cependant que de 2 100 g.

Il y a un retard psycho-moteur important et un tableau d'encéphalopathie infantile avec hypertonie. Le front est fuyant, les oreilles malformées avec atrésie partielle des conduits auditifs externes mais audition normale, occiput de forme normale, retard important de l'ossification, sternum petit, cyphoscoliose et coxa valga.

Les doigts sont anormalement longs et fins, les gros orteils en extension.

Une cardiopathie est très probable, il y a des troubles de la rotation des intestins et duplication de l'uretère gauche.

Le caryotype a été effectué sur cultures de leucocytes et sur fibroblastes. Les résultats sont:

20 % de mitoses avec 46 chromosomes et caryotype normal,

70 % de mitoses avec 47 chromosomes et trisomie 16-18.

Le caryotype des parents est normal.

Cette observation est la première où une trisomie 16-18 à l'état de mosaïque, avec une proportion importante de cellules trisomiques, présente un phénotype très différent du syndrome d'Edwards tel que nous l'avons décrit jusqu'ici; de nombreuses malformations notées dans la trisomie E1 sont encore retrouvées ici, mais la survie à l'âge de 8 ans 1/2 est tout à fait surprenante: nous retrouvons ici la notion déjà connue dans la mosaïque de la trisomie 21, à savoir que la mosaïque pour la trisomie E1 *peut* s'accompagner d'un phénotype où les malformations sont d'une gravité bien moindre que dans la trisomie authentique.

Nous avons pu réunir trois observations de mosaïque pour la trisomie E1.

Parmi celles-ci, deux ont un phénotype qui ne les distingue pas du syndrome d'Edwards tel que nous l'avons décrit.

Dans la dernière, bien au contraire, le tableau clinique, bien que rappelant le phénotype de la trisomie authentique, se caractérise par un ensemble polymalformatif notoirement moins sévère.

Conclusion

Par conséquent, pour les trisomies D_1 et E_1 comme pour la trisomie 21, le *phénotype* de leurs mosaïques peut:

être identique à celui de la trisomie authentique;

au contraire, ne comprendre qu'un nombre limité de ses malformations;

toutes les formes intermédiaires sont possibles.

Le phénotype ne semble avoir aucun rapport avec la proportion des cellules trisomiques in vitro.

TRISOMIES PARTIELLES 13-15 ET 16-18

Smith, Patau et Therman définissent en 1961 (188) la trisomie partielle par la présence anormale *d'un fragment chromosomique supplémentaire*, étant entendu que ce fragment peut se trouver être inséré sur un autre chromosome et réaliser de cette façon un caryotype à 46 chromosomes. Les auteurs pensent que dans la plupart des trisomies partielles l'altération caryotypique doit être trop peu importante pour pouvoir être détectée avec nos moyens actuels d'étude des chromosomes.

La première trisomie partielle décrite par Patau, Therman, Smith et coll. (160) concerne le syndrome de Sturge-Weber. Nous avons déjà signalé, en étudiant les trisomies 22, que Hayward (85) avait découvert dans ce syndrome une trisomie d'un petit télocentrique et que celle-ci n'avait pu être retrouvée dans d'autres observations où le caryotype avait été effectué. Patau et ses coll. (160) étudient trois observations de cette affection :

dans deux cas, le caryotype semble absolument normal ;

dans une observation, le nombre des chromosomes est encore normal, mais il existe une anomalie de la structure d'un grand télocentrique, les petits bras d'un chromosome du groupe D sont anormalement longs.

Pour Patau et coll., le fragment chromosomique découvert dans leur observation et dans celle d'Hayward doit être tenu comme responsable du syndrome de Sturge-

Weber ; ce même fragment chromosomique existerait dans les autres cas ; il serait alors transloqué sur un ou plusieurs chromosomes et passerait inaperçu, par exemple sur ceux du groupe C.

Dans le cas du syndrome de Sturge-Weber, le chromosome donneur de la trisomie partielle est inconnu, les auteurs estiment qu'il s'agit d'un grand autosome dont la présence en triple exemple, c'est-à-dire la trisomie vraie, doit être léthale.

Pour PATAU, THERMAN, SMITH et coll. entrent dans le cadre des trisomies partielles la plupart des anomalies congénitales si fréquemment associées à la débilité mentale. Une fois ces hypothèses admises, *il devient possible de suspecter une trisomie partielle D_1 ou E_1 chaque fois que se trouveront associées quelques malformations qui ont été décrites dans les trisomies D_1 et E_1.* Mais on conçoit qu'il soit, dans l'immédiat, impossible d'en établir la preuve ; de toute façon, il reste évident qu'un tel tableau clinique peut relever d'étiologies très diverses.

En pratique, devant un ensemble malformatif réalisé par une association de quelques anomalies décrites dans le syndrome de PATAU ou d'EDWARDS, ou bien, à la limite, devant une seule de ces malformations, la constatation d'un caryotype normal ne permettra pas d'exclure le diagnostic de trisomie partielle D_1 ou E_1.

Dans l'autre alternative, la découverte d'un fragment chromosomique supplémentaire chez l'enfant atteint d'un tel tableau clinique posera toujours le problème de l'identification du fragment chromosomique en question. Dans l'état actuel des techniques, seules des critères phénotypiques peuvent en permettre le diagnostic.

On conçoit que cette identification puisse rester très problématique et, pour le cas du syndrome de Sturge-Weber où PATAU et coll. pensent à une trisomie partielle dont la trisomie totale est inconnue parce que léthale, l'identification du fragment chromosomique en cause à l'aide de critères phénotypiques paraît hautement improbable.

Patau et ses coll. en 1961 (160) remarquaient que les *trisomies à 46 chromosomes avec translocation* font partie du cadre des trisomies partielles. En effet, le chromosome supplémentaire se trouve être impliqué dans une translocation mais non sans qu'une délétion, c'est-à-dire une perte de matériel chromosomique, n'intéresse précisément le chromosome responsable de la trisomie; la délétion porte sur les petits bras en général.

Mais dans ce type de trisomies, aucune distinction phénotypique ne la sépare des trisomies à 47 chromosomes. Dans le cas de la trisomie 21, où les trisomies à 46 chromosomes avec translocation sont connues depuis 1961, l'usage n'a pas prévalu de les considérer comme des trisomies partielles; il semble bien que la tendance générale soit pour une *définition phénotypique et caryotypique de la trisomie partielle*, c'est pourquoi nous n'avons pas étudié les trisomies à 46 chromosomes avec translocation parmi les trisomies partielles.

Théoriquement, les limites de la trisomie partielle sont très vastes.

Pour le phénotype:

un phénotype en tout point identique à celui de la trisomie complète. A l'opposé, un ensemble polymalformatif ne groupant que quelques anomalies décrites dans la trisomie authentique.

Pour le caryotype on peut observer:

un caryotype à 47 chromosomes avec une délétion plus ou moins importante du chromosome supplémentaire; à la limite, une délétion non détectable. A l'opposé, la présence d'un très petit fragment chromosomique supplémentaire pouvant être masqué par une translocation sur n'importe quel autre chromosome.

Observations de trisomies partielles D_1

Zellweger, Mikamo et Abbo publièrent en 1962 (257) deux observations pour lesquelles ces auteurs pensent se trouver en présence d'une trisomie partielle D_1,

Cas 1. — Les antécédents familiaux montrent un certain nombre de malformations du côté maternel:

un oncle est né avec une atrésie anale;

un des enfants de cet oncle a été opéré pour sténose pulmonaire;

une grande tante a eu plusieurs grossesses aboutissant soit à des avortements, soit à des enfants décédés peu après la naissance;

la mère a déjà présenté 4 grossesses: 3 ont avorté, une fille normale est âgée de 4 ans.

La naissance s'est effectuée à terme, mais l'enfant, une fille ne pesait que 2 400 g.

A l'âge de 6 ans 1/2, elle présente un retard du développement psycho-moteur et des accès de cynose ainsi que des épisodes convulsifs. Le développement pondéral est satisfaisant, le périmètre cranien normal.

Il n'y a pas d'hypertélorisme, les yeux ont une obliquité antimongolienne, il existe un myopie importante et une atrophie optique probable.

La surdité est certaine, les pavillons des oreilles sont malformés, avec une atrésie des conduits auditifs externes et présence d'une fossette préauriculaire.

Le maxillaire droit est atrophié, il existe un bec-de-lièvre unilatéral et une fissure palatine complète. Un angiome capillaire recouvre la paupière supérieure droite.

Le cou est court, le thorax normal.

Une cardiopathie est certaine.

Il n'y a pas d'anomalies des membres en dehors du gros orteil en extension.

Une absence du rein et de l'uretère droit est diagnostiquée ainsi qu'une fistule recto-vaginale avec atrésie anale.

Le caryotype a été étudié en culture de leucocytes. Sur 30 mitoses, 29 sont à 47 chromosomes, le chromosome supplémentaire ressemble à un petit télocentrique, mais il est légèrement plus petit. Des satellites ont pu être observés.

Les caryotypes des parents sont normaux.

Une trisomie du groupe G peut être discutée : la trisomie 21 s'élimine d'emblée, reste le cas de la trisomie 22. Aucune trisomie 22 n'a encore été publiée, dont le phénotype ressemble à cette observation.

Aussi, devant la ressemblance phénotypique entre cette observation et la trisomie D_1, peut-on à juste titre évoquer ici le diagnostic de trisomie partielle D_1.

Cas 2. — C'est encore une fille. Il n'y a aucun antécédent de malformations dans la famille. La mère était âgée de 25 ans.

Le poids à la naissance est de 2 340 g malgré une durée normale de la grossesse.

A l'âge de 3 ans et 8 mois, son âge mental est d'environ 2 ans. Le périmètre cranien est sensiblement normal.

Il existe un colobome choroïdien bilatéral. Un bec-de-lièvre a été opéré ainsi qu'une fissure palatine complète et une fistule trachéo-œsophagienne associée à une atrésie de l'œsophage. Les oreilles sont d'implantation basse et malformées.

Une communication interventriculaire est possible.

Elle a un raccourcissement de la 2e phalange des deux petits doigts.

Le caryotype, en culture de leucocytes, étudié sur 28 mitoses, montre dans tous les cas un nombre normal de 46 chromosomes avec une anomalie structurale d'un grand télocentrique. Les petits bras ont une taille un peu supérieure à celle des autres chromosomes de ce groupe et le font ressembler à un chromosome du groupe C.

Les auteurs pensent qu'il représente une translocation entre un chromosome du groupe D ayant subi une délétion et un chromosome D complet. La possibilité qu'il soit le résultat d'une translocation identique à partir d'un chromosome du groupe E qui aurait pour sa part subi une délétion est écartée par les auteurs sur des arguments phénotypiques ; en comparant cette observation avec quelques trisomies D_1 et E_1, il leur semble que le phénotype de cette observation est plus près de celui de la trisomie de Patau.

La comparaison que nous avons établie entre trisomies de Patau et d'Edwards à partir d'un plus grand nombre d'observations permet de mettre en doute la conclusion de Zellweger et coll. Le diagnostic de trisomie partielle E_1 est dans ce cas *aussi vraisemblable* que celui de trisomie partielle D_1.

—

Jacobsen et coll. en 1963 (98) font état d'une observation dont le caryotype rappelle, au premier abord, celui du cas 1 de Zellweger et coll.

Il s'agit d'un garçon de 9 ans, avec retard mental sévère, comitialité probable, épicanthus, colobome irien, cataracte et palais ogival.

Les ongles sont hyperconvexes et il existe un pli palmaire transverse horizontal bilatéral.

Il y a une cryptorchidie bilatérale.

Un frère de ce malade est décédé à 2 mois 1/2, le tableau clinique était très semblable. Il y a eu trois abortus dans la même génération. Deux autres frères et une sœur sont normaux, de même que les parents et grands-parents.

L'étude cytogénétique de cette famille est très intéressante :

a) caryotype de l'observation (III_4) : il existe un total de 47 chromosomes, le supplémentaire semble être un petit télocentriques ;

b) caryotypes de la sœur (III_6), de la mère et du grand-père maternel : nombre normal de 46 chromosomes mais avec

seulement 5 grands télocentriques dont un est anormalement long par ses grands bras,

présence d'un petit télocentrique supplémentaire ;

c) caryotype d'un abortus (III_8) : chromatine sexuelle présente. Total de 45 chromosomes avec

seulement 5 grands télocentriques dont l'un est anormalement long par ses grands bras,

présence de 4 petits télocentriques (nombre normal) ;

d) les caryotypes des 2 frères III_5 et III_7 sont normaux, ainsi que ceux du père et de la grand-mère maternelle.

L'interprétation proposée par les auteurs est la suivante:

les caryotypes décrits en (b) résultent d'une translocation réciproque entre deux chromosomes du groupe D;

le chromosome supplémentaire décrit dans l'observation qui est présentée provient d'une délétion d'un grand télocentrique, ce fragment est le même que celui qui a été découvert dans les caryotypes décrits en (b), il s'agit donc bien d'une trisomie partielle D_1;

l'abortus est la conséquence d'une disomie partielle pour un grand télocentrique.

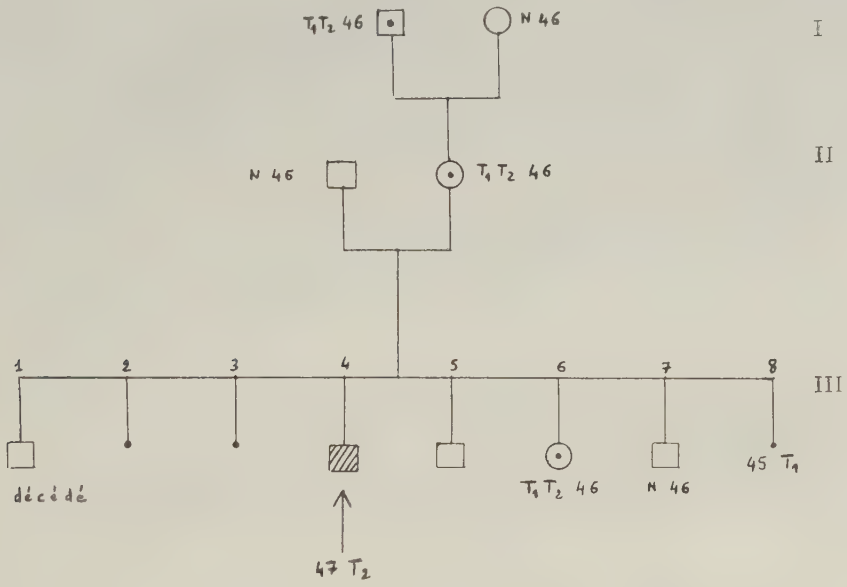

T_1 Translocation chromosomique, avec un grand télocentrique possédant des grands bras anormalement longs

T_2 Présence d'un petit télocentrique supplémentaire

Porteur de la translocation

Abortus

ARBRE GÉNÉALOGIQUE
DE L'OBSERVATION DE JACOBSEN ET COLL.

Cette observation est donc une *trisomie partielle D_1 qui résulte d'une translocation héréditaire.* Elle est à rapprocher des trisomies D_1 complètes avec translocation qui ont été précédemment étudiées, mais ici s'ajoutent une fragmentation portant sur des chromosomes impliqués dans la translocation, ainsi qu'une délétion, d'où une trisomie partielle et, apparemment, un caryotype à 47 chromosomes.

Les trois observations de trisomie partielle D_1 qui ont été publiées sont différentes par leur phénotype et surtout par leur caryotype, leur interprétation n'est pas toujours certaine:

Cas 1 de Zellweger et coll.

Le diagnostic de trisomie partielle D_1 est très vraisemblable, par les arguments cliniques d'une part, mais surtout parce que le diagnostic de trisomie partielle E_1 est difficile à imaginer d'après la morphologie du fragment chromosomique supplémentaire tel qu'il est présenté par les auteurs.

Cas 2 de Zellweger et coll.

Le diagnostic de trisomie partielle est certain, mais celui de trisomie partielle D_1 et E_1 sont aussi vraisemblables.

Observation de Jacobsen et coll.

Le diagnostic est très vraisemblable, cette trisomie partielle résulte d'une translocation héréditaire. Le caryotype diffère de la première observation par la présence d'une anomalie de structure d'un grand télocentrique.

Observations de trisomies partielles E_1

L'observation de trisomie E_1 publiée par Crawfurd (34) pourrait être mentionnée ici: il existe en effet une délétion partielle des grands bras. Mais le phénotype est exactement celui de la trisomie authentique, c'est pourquoi nous l'avons étudié avec les observations de trisomie d'Edwards.

La première observation est due à Wijck et coll. en 1961 (246), elle porte sur un garçon âgé de 20 ans.

Il n'y a pas d'antécédents familiaux de malformations.

La mère avait 29 ans, et le père 35 ans, au moment de la conception.

Il n'est pas noté de retard mental évident, mais une forme mineure d'épilepsie.

Les oreilles sont d'implantation basse, il y a un micrognatisme.

Il existe un pterigium colli et un pectus excavatum, mais pas d'anomalie vertébrale.

Les pieds sont malformés et petits, les orteils se recouvrent, il n'y a pas d'autre anomalie des membres.

Une hernie inguinale est présente, il n'existe pas d'autre malformation.

Il n'y a pas de corpuscule chromatinien sur les frottis buccaux.

40 mitoses ont été étudiées sur cultures de leucocytes, tous les caryotypes effectués sont semblables: le nombre de chromosomes est normal, mais il existe un fragment chromosomique anormal inséré sur un bras court d'un petit télocentrique. La longueur de ce fragment est voisine de la taille d'un bras court d'un chromosome du groupe E.

Les auteurs interprètent ce caryotype comme étant une trisomie partielle E_1 due à l'insertion d'un petit bras supplémentaire d'un 16-18 sur un petit bras d'un chromosome G.

Cette interprétation ne peut plus être admise : en effet, les trisomies E_1 à 46 chromosomes avec translocation indiquent que la trisomie résulterait des grands bras, aussi si l'on admet le diagnostic de trisomie partielle E_1, il faut admettre que le fragment anormal résulte d'une partie d'un grand bras.

Si le diagnostic de trisomie partielle semble très probable, la parenté entre les anomalies cliniques de cette observation

et le phénotype de la trisomie E1 ne sont pas des arguments indiscutables.

—

Rohde et coll. (177) rapportent deux observations de Gustavson et coll. en 1962, avec un caryotype à 47 chromosomes, le chromosome supplémentaire ayant subi une délétion partielle de ses grands bras. Les deux observations ont été interprétées comme étant des trisomies partielles E1.

Cas 1. — Age des parents à la conception, mère 32 ans, père 35 ans. Accouchement à terme, avec un poids de naissance de 2 750 g. Pas d'avortement.

Examinée à 7 ans 1/2. Présente un retard mental, un occiput anormal et une hypertonie, des oreilles d'implantation basse et malformées, un micrognatisme et un ptosis.

Les doigts sont en flexion.

Il n'y a pas d'autres anomalies.

Cas 2. — L'âge des parents est voisin du cas précédent, la mère 34 ans, le père 37 ans.

Il n'y a pas eu d'avortement, l'accouchement est à terme et le poids à la naissance de 3 000 g.

C'est aussi une fille, elle est décédée à l'âge de 5 ans 1/2.

Il y avait un retard mental, un occiput anormal, des oreilles malformées et d'implantation basse, un micrognatisme.

Les doigts sont en flexion. Une cardiopathie existait avec une communication interauriculaire et une atrésie anale.

—

Zaleski (251) présente en 1963 deux observations de trisomie partielle E1, ce sont deux frères ; huit autres frères et sœurs de la même famille sont normaux, de même que les parents.

Cas 1. — Age des parents à la naissance, mère 29 ans et père 38 ans. Accouchement à terme avec un poids de naissance d'environ 2 400 g.

A 9 ans, il présente un retard mental important. Le périmètre cranien est sensiblement normal, l'occiput proémi-

nent, la bouche est petite, un rétrognatisme existe, le palais est ogival. Il y a un épicanthus.

Le cou est court, de même que le sternum. Une importante cyphose dorsale et un petit pelvis sont notés.

Les doigts sont en flexion et l'index recouvre le médius. Un pli palmaire transverse horizontal existe de chaque côté.

Un diastasis des droits est noté, pénis et testicules sont petits, il n'y a pas d'autre anomalie.

Cas 2. — C'est le frère cadet de l'observation précédente. A sa naissance, ses parents avaient: la mère 38 ans, et le père 47 ans. Il est décédé à l'âge de 2 ans et 3 mois d'une infection pulmonaire.

Le tableau clinique est en tout point identique à celui du frère, les seules différences en sont la présence d'une atrophie optique probable, d'une agénésie d'un rein et d'une hydronéphrose avec mégauretère de l'autre côté, cryptorchidie unilatérale.

Depuis cette publication, un autre frère est né qui présente les mêmes malformations (252).

L'étude cytogénétique sera prochainement publiée par Uchida et Zaleski (222), elle a pu être effectuée sur 3 générations de cette famille (252):

une translocation héréditaire a été découverte chez la mère, le grand-père maternel et 5 autres personnes vivantes de cette famille, elle concerne un chromosome E et un chromosome G;

le caryotype des trois observations est à 46 chromosomes et il est interprété comme étant une trisomie partielle E_1.

Nous avons par conséquent réuni 6 observations de trisomie partielle E_1: leur phénotype est variable, une translocation héréditaire responsable de celle-ci a pu être identifiée. Mais si le diagnostic de trisomie partielle ne fait aucun doute, celui de trisomie partielle E_1 ne peut pas être affirmé avec certitude.

Trisomie partielle 13-15 et 16-18

VISLIE et coll. publient en 1962 (228) une curieuse observation.

Un garçon présente un retard mental sévère, un bombement frontal avec dolicocéphalie et hydrocéphalie modérée, une comitialité, un épicanthus et des oreilles basses et malformées, un spina bifida et une cryptorchidie.
Une sœur présente un tableau clinique très voisin.

L'étude cytogénétique a été faite sur 3 générations:
la mère et la grand-mère maternelle ont 46 chromosomes, mais possèdent une translocation impliquant un grand télocentrique et un chromosome E. En effet, il n'a été retrouvé que 5 chromosomes dans le groupe 13-15 et 5 chromosomes dans le groupe 16-18; il existe un chromosome voisin des 6-12 impossible à apparier, et un petit télocentrique supplémentaire;
le caryotype des deux observations décrites est à 47 chromosomes, le supplémentaire est, apparemment, un petit télocentrique.

En fait, les auteurs estiment que ce petit chromosome n'est en réalité qu'un fragment d'un autre chromosome, c'est le même qui existe sur les quatre caryotypes décrits.
Il s'agit donc d'*une trisomie D_1 et E_1 partielle,* car il est absolument impossible de savoir si le fragment provient d'un chromosome D ou E; il est vraisemblable de penser, puisqu'il est issu d'une translocation impliquant un chromosome D et E, qu'il comporte du matériel chromosomique provenant des chromosomes D et E.

Cette observation est voisine de la trisomie partielle issue d'une translocation décrite par JACOBSEN, la différence est que la translocation, au lieu de porter sur deux grands télocentriques, porte ici sur deux chromosomes de groupes différents.

En conclusion

Les problèmes concernant les trisomies partielles D_1 et E_1 sont les mêmes :

le phénotype est assez variable, les malformations peuvent être rapportées à la trisomie authentique mais leur gravité est moindre.

On doit, en fait, convenir que souvent le phénotype peut, avec autant de vraisemblance, être attribué à l'une *ou* à l'autre des trisomies D_1 ou E_1.

le diagnostic cytogénétique est très vraisemblable dans le cas des trisomies partielles qui résultent d'une translocation héréditaire.

Une translocation entre deux chromosomes D et E peut avoir pour conséquence une trisomie partielle 13-15 *et* 16-18.

Dans les autres cas, il n'est pas possible de distinguer entre elles les trisomies partielles D_1 ou E_1.

—

On doit considérer à part les trisomies à 46 chromosomes et translocation qui sont partielles pour leur caryotype (il y a une délétion des petits bras) mais dont le phénotype est celui de la trisomie authentique.

LES PHENOCOPIES

Le diagnostic de trisomie de PATAU et d'EDWARDS ne peut être que cytogénétique. Nous avons pu réunir quelques observations qui étaient cliniquement très évocatrices de ces trisomies, le caryotype s'est cependant révélé absolument normal, elles constituent des *phénocopies*.

Phénocopies concernant la trisomie D_1

Nous avons pu réunir cinq observations:

1° Observation publiée par HAWORTH et coll. en 1961 (83 a).

C'est le cas 1 de la publication de ces auteurs.

Concerne un enfant né de mère retardée mentale, 2 720 g à la naissance, décédé à la 72e heure.

Microcéphalie, hypotélorisme, front fuyant, nez très anormal avec absence de cloison et une seule narine, palais ogival sont notés.

A l'autopsie arhinencéphalie majeure avec fusion incomplète des deux hémisphères, cerveau de type holosphérique et absence de bulbes et tractus olfactifs.

Il n'y avait ni polydactylie, ni syndactylie mais des doigts anormalement longs.

Une rate accessoire était également présente.

Il n'y a pas de renseignements concernant les organes génitaux.

Le caryotype a été effectué, il est normal.

2° Observation mentionnée par S. Dekaban en 1962 à l'Association Américaine de Neurologie (139) où un caryotype normal a été trouvé chez un polymalformé avec arhinencéphalie et ventricule unique, fissure palatine et bec-de-lièvre, nez rudimentaire; sans autre malformation.

3° Landau et coll. en 1963 (111) publient une observation d'arhinencéphalie avec caryotype normal.

Il s'agit d'un garçon né à terme mais qui ne pesait que 1 380 g.

Les parents étaient très jeunes: mère 18 ans et père 20 ans. Il y avait une anencéphalie chez un cousin du côté maternel.

Existaient une trigonocéphalie avec absence de nez, fissure palatine et bec-de-lièvre, il n'y avait pas d'anomalies des oreilles ni du menton.

Le cerveau était holosphérique, avec absence de bulbes et tractus olfactifs.

Une coarctation de l'aorte, communication interventriculaire et persistance de la perméabilité du canal artériel étaient découverts à l'autopsie, ainsi qu'une hernie diaphragmatique.

Il y avait en outre une cryptorchidie bilatérale.

4° Marshall et coll. (136) rapportent l'observation d'un enfant décédé au bout de 30 heures, présentant une arhinencéphalie majeure et un caryotype normal.

La mère est âgée de 23 ans, elle n'a pas absorbé de médicaments pendant la grossesse, le père a 26 ans.

Ont été notés: une microcéphalie et un encéphalocèle postérieur, une cavité oro-nasale commune avec fissure palatine, une microphtalmie, un cou très court, une déviation ulnaire des mains et des pieds en équinovarus.

L'autopsie révèle l'existence d'un cerveau holosphérique avec absence de bulbes et tractus olfactifs et une communication interventriculaire.

5° La dernière observation est due à Teller et Pfeiffer (199).

Elle concerne un enfant né de parents jeunes sans antécédent familial de malformations. La mère n'a pas pris de médicaments pendant la grossesse, il n'y a pas eu de radiographies.

L'enfant présentait une microcéphalie avec absence de squelette nasal, bec-de-lièvre et fissure palatine.

A l'autopsie est découverte une arhinencéphalie.

Le caryotype est normal.

Phénocopies concernant la trisomie E_1

Nous n'avons pu relever dans la littérature qu'une seule observation, c'est une communication personnelle de SHAW faite à ROHDE et coll. (177); selon ces auteurs, le phénotype serait identique à celui de la trisomie E_1.

Il s'agit d'un garçon né au terme d'une grossesse de huit mois, avec un poids de 1 360 g; l'enfant a vécu 285 jours.

La mère était alors âgée de 37 ans et avait déjà trois autres enfants sur lesquels nous n'avons pas de renseignements, elle avait eu deux avortements, le père était âgé de 35 ans.

Il y avait un retard psychomoteur important. L'occiput était normal, les oreilles malformées et d'implantation basse, il y avait un micrognatisme.

Les doigts étaient en flexion avec, de chaque côté, un pli palmaire transverse horizontal.

Une cardiopathie était certaine mais non diagnostiquée.

Nous ne possédons pas d'autres détails sur cette observation.

Résumé concernant les phénocopies pour les trisomies D_1 et E_1

Il est évidemment possible de mettre en doute le diagnostic de phénocopie; en particulier, l'existence d'une éventuelle mosaïque qui serait passée inaperçue pourrait être avancée mais, compte tenu du nombre des observations présentées, *l'existence des phénocopies est très probable.*

UNE OBSERVATION EVOQUANT CLINIQUEMENT LA TRISOMIE E_1 A ETE RECUEILLIE EN 1963 A LA CLINIQUE DE PEDIATRIE ET PUERICULTURE DE NANCY

L'enfant Nathalie Sa..., de sexe féminin, est hospitalisée à l'âge de 4 mois pour un bilan demandé par la Consultation de Chirurgie Infantile (planche X).

La grossesse a été normale. L'accouchement s'est effectué normalement, elle a crié de suite. Son poids de naissance était de 2 900 g. Nous ne possédons pas de renseignements sur l'examen du placenta ni sur la durée de la grossesse.

A sa naissance, sa mère était âgée de 26 ans, son père de 29 ans. Ils n'ont entre eux aucun lien de parenté; ils sont tous les deux en excellente santé et ne sont porteurs d'aucune anomalie congénitale; ils n'ont aucun passé pathologique. Ils ont une autre petite fille normale née en 1961.

L'enfant est très hypotrophique, le retard pondéral est important puisqu'elle n'a rattrapé son poids de naissance qu'à l'âge de 2 mois 1/2.

Les anomalies suivantes sont notées.

Une microcéphalie, une bouche triangulaire avec un abaissement de la commissure labiale supérieure.

Les fentes palpébrales sont normales, il n'y a pas d'hypertélorisme.

Le cartilage nasal est légèrement hypertrophié.

Il existe un fissure palatine.

Les oreilles sont normales.

Il y a un micrognatisme avec rétrognatisme.

ENFANT NATHALIE SA...

En haut :

à gauche :

Fissure palatine.

à droite :

Face, vue de profil. — Oreille normale, micrognatisme et rétrognatisme.

En bas :

à gauche :

Plis palmaires anormaux.

à droite :

Les malformations au niveau du pied droit.

PLANCHE X

CARYOTYPES DE L'ENFANT NATHALIE SA...
Les deux variétés de population cellulaire.

En haut: caryotype anormal obtenu en culture de leucocytes;
présence d'un chromosome anormal inappariable ,sa taille est supérieure à celle d'un petit télocentrique;
absence d'un chromosome du groupe 6-12 - X apparemment de la IIe paire.

En bas:
caryotype normal (culture de leucocytes).

Le cou est normal.

Les mains sont caractérisées par la rétraction des doigts et par une ébauche de syndactylie cutanée entre les trois derniers doigts.

Aux membres inférieurs existe un pied-bot bilatéral; les orteils sont sensiblement de même longueur avec ébauche de syndactylie entre les trois derniers orteils.

Le thorax est symétrique, les seins en position normale.

L'auscultation cardiaque révèle un gros souffle systolique de base irradiant dans le dos; il n'y a pas de frémissement à la palpation, pas de cyanose; les fémorales sont bien perçues.

Il n'y a pas de limitation des mouvements des diverses articulations.

Le tonus musculaire est normal; il existe un retard de l'éveil psycho-moteur manifeste.

Les examens complémentaires révèlent:

la présence d'une anémie modérée;

l'absence d'anomalies osseuses de tout le squelette;

un examen normal des fonds d'yeux (Professeur Cordier);

du point de vue cardiaque, l'existence probable d'un canal atrio-ventriculaire commun ou d'un rétrécissement aortique sous-orificiel (Professeur Pernot);

l'absence probable d'anomalies urinaires.

L'enfant est décédée brutalement à l'âge de 7 mois. Il n'y a pas eu d'autopsie.

Etude cytogénétique

1° *En culture de leucocytes :*

10 caryotypes sont normaux,

7 caryotypes ont 46 chromosomes mais:

il manque un chromosome du groupe C,

un chromosome du groupe F ou G est inappariable.

Sur certains caryotypes, ce chromosome est d'une taille nettement supérieure à celle d'un petit télocentrique.

2° *En culture de fibroblastes :*

2 caryotypes ont été effectués, ils sont normaux.

L'interprétation est celle d'une mosaïque à deux populations différentes :

cellules normales,

cellules avec un nombre de chromosomes normal, mais avec une délétion portant sur les quatre bras d'un chromosome du groupe C.

—

Aucune observation de ce type n'a encore été publiée.

Il n'est cependant pas invraisemblable de penser que de telles observations, réunissant un phénotype voisin du syndrome d'Edwards à un caryotype *actuellement* encore inconnu, puissent être relativement assez nombreuses.

Ceci peut évidemment être aussi supposé en ce qui concerne le syndrome de Patau.

EN RESUME

Les autres trisomies ne ressemblent pas, tant sur le plan clinique que cytogénétique, aux trisomies D_1 et E_1.

Une seule difficulté pourrait être rencontrée en cas de caryotype qui serait considéré comme une trisomie G avec un phénotype qui rappellerait les syndromes de PATAU et d'EDWARDS (trisomie 22). Ces cas sont, bien entendu, différents par leur caryotype des trisomies D_1 ou E_1, et peuvent être discutées dans le cadre des trisomies partielles.

—

Les trisomies de PATAU et d'EDWARDS à 46 chromosomes diffèrent par leur caryotype, mais *non par leur phénotype*, des trisomies à 47 chromosomes. Le chromosome supplémentaire est impliqué dans une translocation, il est néanmoins présent.

Les trisomies de ce type sont parfaitement connues dans le cadre du mongolisme, leurs particularités sont retrouvées dans celui des trisomies D_1 et E_1 : elles peuvent être responsables de trisomies héréditaires, lorsque la translocation existe chez l'un des parents qui constitue un porteur-sain (avec un total de 45 chromosomes).

L'interprétation du chromosome résultant de la translocation peut être difficile, en particulier pour différencier une trisomie D_1 d'une trisomie E_1. L'existence de la translocation chez l'un des parents sera toujours d'un grand secours, mais cette éventualité est loin d'être constante.

—

Deux cas seulement de trisomie 13-15 associée à une autre aberration chromosomique sont connus : dans la pre-

mière le phénotype est exactement celui d'une trisomie de PATAU, à tel point que l'authenticité du deuxième chromosome supplémentaire peut être sérieusement mise en doute (il pourrait n'être qu'un fragment chromosomique) — la seconde observation concerne l'association avec une trisomie 21 ; le phénotype est surtout celui de mongolisme, et il est inattendu de constater la *relative bénignité* de l'ensemble polymalformatif dans cette trisomie double.

A l'opposé dans l'unique observation actuellement relevée de trisomies 16-18 et 21, le tableau clinique est d'une gravité extrême et les signes de trisomie E_1 sont plus évidents que ceux de mongolisme — C'est également le syndrome d'EDWARDS qui prédomine dans l'association entre trisomie E_1 et triplo X, ainsi qu'entre trisomie E_1 et syndrome de Klinefelter.

—

Les mosaïques peuvent réaliser des tableaux cliniques variables comprenant, en totalité ou en partie, le syndrome polymalformatif de la trisomie authentique. Les observations dans le cadre des trisomies D_1 et E_1 sont encore peu nombreuses, mais il ne fait aucun doute que d'autres seront découvertes. En effet, l'exemple de la mosaïque mongolienne montre que leur diagnostic, tant clinique que cytogénétique, est parfois difficile. Il peut être indispensable d'étudier un très grand nombre de mitoses avant d'en porter le diagnostic.

Il ne semble pas y avoir de rapports entre le nombre de cellules trisomiques identifiées in vitro et la gravité du syndrome clinique.

—

Les trisomies partielles se définissent par la présence d'un fragment du chromosome trisomique. Les trisomies à 46 chromosomes et translocation sont, d'après cette définition, des trisomies partielles. Mais l'usage semble vouloir réserver cette dénomination aux cas où le phénotype ne comprend qu'une partie des malformations de la trisomie authentique.

Leur existence ne fait aucun doute, le diagnostic cytogénétique est très probable dans le cas des trisomies partielles qui résultent d'une translocation héréditaire; dans les autres cas, le diagnostic reste encore incertain et il devient impossible de différencier entre elles les trisomies partielles 13-15 et 16-18.

Une trisomie partielle 13-15 *et* 16-18, conséquence d'une translocation familiale entre deux chromosomes D et E, a été décrite.

—

Enfin l'existence indiscutable de phénocopies pour les trisomies D_1 et E_1, et l'observation de la Clinique de Pédiatrie et Puériculture que nous rapportons, mettent en valeur la *définition exacte de ces trisomies, qui ne peut être que cytogénétique.*

TROISIÈME PARTIE

ETIO-PATHOGÉNIE DES TRISOMIES D_1 ET E_1

Les hypothèses étiologiques proposées en ce qui concerne les malformations entrant dans le cadre des arhinencéphalies et des cyclopies nous permettront de suivre l'évolution successive des idées.

Adelmann (1) rapporte que Dareste, en 1877 et 1891, ainsi que d'autres auteurs de la même époque, considérèrent la cyclopie comme due à un arrêt de développement de la vésicule cérébrale antérieure due à une compression amniotique. Kundrat en 1882 (110), après avoir établi l'unicité du groupe des malformations comprenant les monstres cyclocéphaliens de Geoffroy Saint-Hilaire, la cyclopie et l'arhinencéphalie sans anomalies morphologiques externes, décrivit un certain nombre des malformations multiples que nous connaissons dans le syndrome de Patau. Il voit dans la pression de l'amnios contre l'ébauche embryonnaire l'origine de toutes les anomalies.

Spemann, dès 1904, traumatise des larves de Tritons fisselés, et obtient parfois des cyclopies.

Stockard, en 1909 (198), reproduit expérimentalement sur des larves de Fundulus heteroclitus des aspects qu'il considère comme identiques aux cyclopies observées dans l'espèce humaine. Pour cela, il met des œufs de ce poisson au contact d'une solution contenant une forte concentration de chlorure de magnésium ou de nitrate de magnésium: 300 poissons cyclopiques sont ainsi obtenus. L'auteur estime qu'environ 50 % des œufs qui se trouvent en présence de la solution utilisée sont atteints de troubles du type cyclopique. Ces monstres présentent des degrés très divers de cette malformation affectant les yeux ou le cerveau,

ou ces deux organes à la fois. L'auteur en conclut que l'origine de la cyclopie doit être un agent extérieur à l'œuf et qui perturbe son développement normal, il émet l'hypothèse d'une cause chimique identique chez l'homme et les autres mammifères, par exemple un excès de magnésium dans le sang maternel ou le liquide amniotique.

Lewis, en 1909 (129), obtient des résultats analogues sur des larves de la même espèce.

Redenz, en 1937 (171), met l'accent sur la signification des diverses malformations associées à l'arhinencéphalie-cyclopie. Il rapporte l'opinion de Schwalbe et Josephi qui, l'année même où les expériences de Stockard furent effectuées, insistent sur le fait qu'aucune ressemblance n'est admissible entre les cyclopies créées expérimentalement et les malformations observées dans la nature; Redenz estime avec Spemann que toutes les recherches expérimentales qui ont abouti à des arhinencéphalies ou des cyclopies sans autres malformations associées sont à éliminer. Babes, en 1904, avait tenté le premier d'expliquer les malformations des extrémités dans l'arhinencéphalie et la cyclopie en supposant, dans la région du diencéphale, un centre nerveux des extrémités qui agirait sur leur formation. Redenz a eu le mérite de proposer une origine commune génotypique pour expliquer les variations cliniques observées et l'association avec des malformations multiples affectant des organes très divers.

C'est De Lange, en 1940 (112) qui, reprenant les arguments exposés par Redenz, émet le premier l'hypothèse d'une « *formation anormale des chromosomes* » pour expliquer l'ensemble des malformations rencontrées.

FREQUENCE DES TRISOMIES D_1 ET E_1

Le nombre des observations que nous avons pu rassembler, et le grand nombre des cas pouvant être des trisomies de PATAU ou d'EDWARDS, laisse présager que leur fréquence est loin d'être rare.

PRADER et coll. (167) qui, en trois ans, ont diagnostiqué 4 cas de trisomie D_1 et 5 cas de trisomie E_1 (la plupart ne sont pas encore publiés) évaluent en 1962 (166) à 1 pour 4 000 naissances la fréquence de chacune de ces deux aberrations chromosomiques.

Plus récemment, en 1964, MARDEN et coll. (135) font état d'une statistique établie à partir de 4 412 nouveau-nés examinés à l'Hôpital Saint-Mary de Madison (Winconsin, U.S.A.) entre le 15 juin 1960 et le 30 mai 1962 : 2 cas de trisomie D_1 et 1 cas de trisomie E_1 ont été diagnostiqués (publiés par PATAU, SMITH et coll.) d'où les fréquences de :

Trisomie D_1. — 0,46 pour 1 000, soit de l'ordre de 1 pour 2 000 naissances.

Trisomie E_1. — 0,23 pour 1 000, soit de l'ordre de 1 pour 4 000 naissances.

La même statistique comprend 7 observations de mongolisme d'où une fréquence de :

Trisomie 21. — 1,6 pour 1 000, soit de l'ordre de 1 pour 625 naissances.

Cette fréquence de la trisomie 21 est en plein accord avec les chiffres couramment admis qui sont d'environ 1 mongol pour 700 naissances (70).

—

Il est encore difficile d'établir la fréquence exacte des trisomies D_1 et E_1. Le nombre différent des observations recueillies pour chacune de ces aberrations chromosomiques n'est pas significatif ; il semble néanmoins que celle-ci soit de l'ordre de *1 cas pour 2 000 à 4 000 naissances,* ces chiffres ne tenant pas compte des trisomies responsables d'avortements précoces dont l'évaluation est encore impossible.

La fréquence pour chacune de ces deux trisomies est par conséquent d'environ 3 à 6 fois inférieure à celle du mongolisme.

ANTECEDENTS FAMILIAUX

Trisomie D_1

Les premières observations ont été décrites aux Etats-Unis dans des familles d'origine blanche (observations de PATAU et coll., de SMITH et coll.). Le premier cas survenu chez un enfant noir est rapporté par NORTHCUTT; mais, dès 1961, ELLIS et MARWOOD font état de la première trisomie anglaise; et, à l'heure actuelle, plusieurs observations ont été publiées en Suisse, au Canada, en Hollande et en Angleterre; les parents de l'observation de la Clinique de Médecine Infantile de Nancy sont d'origine vosgienne: la trisomie D_1 est donc retrouvée parmi des populations très diverses, aucun facteur ethnique ne peut être invoqué.

Dans tous les cas que nous avons rassemblés, les parents sont bien portants et exempts de malformations congénitales. Aucune observation de consanguinité entre les parents n'est connue, de même qu'aucun cas n'intéresse des jumeaux.

Si l'existence de probants normaux, parfois en grand nombre, est retrouvée dans la plupart des observations, quelques cas de malformations diverses sont relevées. (N.-B.: les références des observations de trisomie D_1 sont indiquées sur la planche V*).

Cas 5 de PATAU et coll.

Un cousin présente un spina bifida.

* Hors texte.

Cas 163 de Patau et coll.

Un cousin hydrocéphale décédé, un autre cousin retardé mental.

Cas 408 de Smith et coll.

Grand-père paternel décédé à l'âge de 50 ans de polykystose rénale.

Observation de Atkins et coll.

Un frère atteint d'idiotie phénylpyruvique.

Observation de Townes et coll.

Un frère retardé mental.

Observation de Thermann, Patau, Smith et De Mars.

Une sœur présente un syndrome de Turner.

Observation de Rosenfield.

Une sœur de la grand-mère retardée mentale aurait eu des enfants normaux.

Observation de Schade.

Un frère mort-né présentant une microcéphalie et un méningoencéphalocèle.

Dans l'observation rapportée par Oikawa et coll.

Un cousin de la mère était probablement porteur d'une trisomie D_1.

Dans le cas nancéien.

Les parents sont normaux ; l'étude des antécédents familiaux sur trois générations révèle l'absence d'anomalies congénitales du côté maternel, il n'en est pas de même du côté paternel où ont été relevés,

deux tantes atteintes de retard mental sévère ;

un cousin décédé à la naissance de cardiopathie congénitale ;

deux autres cousines, sœurs entre elles, dont l'une est décédée au bout de quelques jours dans un tableau poly-

malformatif qui n'a malheureusement pu être précisé; l'autre, actuellement vivante, aurait un faciès mongoloïde, un retard mental sévère et une hexadactylie bilatérale.

On notera que l'étude dermatoglyphique s'est paradoxalement révélée être anormale chez la mère.

—

Très peu de renseignements sont connus en ce qui concerne l'absorption éventuelle de produits toxiques ou de médicaments, et la pratique d'examens radiographiques ou radioscopiques chez les parents:

Pour le cas 5 de PATAU et coll.

Aucun examen radiographique n'a été effectué chez les parents.

Cas 408 de SMITH et coll.

Une cholangiographie a été pratiquée chez le père quatre ans avant la naissance de l'enfant trisomique, et une urographie deux ans après cet examen;

la mère n'a subi aucune radio dans la trisomie rapportée par NORTHCUTT;

de même, pas de radio chez la mère du cas de BUHLER et coll.;

dans l'observation de la Clinique de Médecine Infantile de Nancy, il semble que tout facteur toxique, médicamenteux ou imputable aux rayons X, puisse être écarté.

Rappelons que, dans une observation de mosaïque 13-15 de WARKANY et coll., le père a travaillé avec des matériaux radioactifs avant la naissance de cet enfant.

—

La moyenne d'âge des parents d'enfants atteints de trisomie de PATAU est la suivante:

32 ans pour la mère,
34 ans pour le père.

Age maternel (en années) à la naissance de l'enfant	TRISOMIE D_1		TRISOMIE E_1		% de distribution	
					sur une population globale (1)	1.038 cas de mongolisme (2)
	Nombre de cas	% de distribution	Nombre de cas	% de distribution	% de distribution	% de distribution
Inférieur à 15	0	0,0	0	0,0	0,1	0,0
15 à 19	0	0,0	2	3,9	13,8	1,0
20 à 24	2	6,9	12	23,5	33,5	6,1
25 à 29	9	31	7	13,8	25,7	10,8
30 à 34	8	27,6	5	9,8	16,2	14,1
35 à 39	6	20,7	10	19,6	8,5	27,3
40 à 44	4	13,8	10	19,6	2,1	31,9
45 à 49	0	0,0	5	9,8	0,1	8,8
50 à 54	0	0,0	0	0,0	0,0	0,0
	29	100,0	51	100,0	100,0	100,0

(1) Recensement des U.S.A. 1960, in Vital Statistics of the United States, 1960, Natality characteristics, Washington. D.C., 1962. United States Government Printing office, vol. 6, section 2.

(2) Statistique de PENROSE (L.-S.). Mongolism. *Brit. Med. Bull.*, 1961, **17**, 184.

DISTRIBUTION DES NAISSANCES SUIVANT L'AGE MATERNEL
(en partie d'après HECHT et coll., 1963)

Dans 4 cas, l'âge de la mère est égal ou supérieur à 40 ans, ce qui correspond à environ 1 observation sur 6; l'âge du père est égal ou supérieur à 40 ans dans 7 cas. On notera que, dans la trisomie de BUHLER et coll., l'âge de la mère est de 41 ans, mais l'âge du père de 28 ans seulement.

La répartition des âges des parents est par conséquent anormale: l'âge de la mère surtout est élevé, mais ceci est loin d'être une règle générale, comme le montre le tableau récapitulatif des anomalies dans la trisomie D_1 (planche V*) et le tableau ci-dessus.

* Hors texte.

En résumé :

Les renseignements positifs au terme de cette première enquête sont de deux ordres :

des malformations congénitales, d'apparition sporadique, pouvant ou non évoquer le tableau de la trisomie D_1, ont été relevées dans un certain nombre de cas ;

l'âge des parents et, notamment celui de la mère, est élevé dans un grand nombre d'observations.

Trisomie E_1

Les trisomies actuellement connues viennent de pays et de continents très divers : Etats-Unis et Canada, Australie, Italie, Allemagne, France, etc... Ici encore tout facteur ethnique doit être formellement exclu.

Les parents des observations que nous avons pu réunir sont toujours exempts de malformations congénitales : Wijck et coll. rapportent le seul cas d'affection connue chez les parents, il s'agit d'une hyperthyroïdie chez la mère. Une observation de consanguinité est signalée : dans le cas 6 d'Uchida, les parents sont cousins au deuxième degré ; il n'y a pas d'observations de jumeaux.

Le plus souvent, les probants sont normaux ; mais dans trois observations, une autre trisomie peut être relevée dans la famille. (N.-B. : les références des observations de trisomie E_1 sont indiquées sur la planche VI*).

Observation de Wijck et coll.

Un frère est décédé avec un tableau clinique évocateur du diagnostic de trisomie d'Edwards.

Cas 1 de Hecht.

Un oncle maternel présentait très probablement une trisomie E_1.

Cas 2 de Holman.

Un frère très vraisemblablement atteint de la même trisomie.

* Hors texte.

Toujours dans le cas 1 de HECHT, un frère décédé était un mongolien de même qu'un oncle maternel de l'observation de BRODIE était mongol, et un frère de la trisomie E_1 rapportée par TURNER et coll.

D'autres anomalies familiales sont encore signalées : une demi-sœur de l'observation de WIJCK est atteinte de nanisme accompagné de retard mental, un cousin du cas 1 de TOWNES avait une tétralogie de Fallot.

Un seul incident en cours de grossesse est rapporté pour le cas 1 d'UCHIDA : un écoulement sanglant vaginal chez la mère au 5e mois. L'hydramnios est fréquent puisqu'il est noté 11 fois sur 31 observations.

—

L'absence de radiographies chez les parents est relatée dans plusieurs observations : cas 215 de SMITH et coll., les cas 1 de HECHT et de TOWNES et l'observation de ROHDE et coll. Par contre, des radiographies multiples ont été effectuées chez la mère du cas 2 de HECHT qui a été traitée pour une bacillose pulmonaire.

Les parents de l'observation 2 de ROHDE n'ont pas absorbé de médicaments ; nous ne possédons pas d'autres précisions concernant un facteur toxique éventuel.

—

La moyenne d'âge des parents est très voisine de celle de la trisomie D_1 :

32 ans pour la mère (voir tableau page 184),
35 ans pour le père.

Dans 15 cas, l'âge de la mère est égal ou supérieur à 40 ans, ce qui correspond à environ 1 observation sur 3 ; l'âge du père est supérieur ou égal à 40 ans dans 17 cas.

———

Les conclusions rejoignent celles de la trisomie de PATAU :

des malformations congénitales diverses peuvent être relevées de façon sporadique dans un certain nombre de familles d'enfants atteints de trisomie d'EDWARDS ; une autre trisomie E_1 est retrouvée dans plusieurs observations ;

l'âge des parents, et surtout de la mère, est souvent élevé.

A noter la présence fréquente d'un hydramnios dans la trisomie E_1.

LE ROLE DES ANOMALIES CHROMOSOMIQUES DANS LES SYNDROMES POLYMALFORMATIFS

Le caryotype, dans toutes les observations de syndrome de PATAU et d'EDWARDS que nous avons rassemblées, montre une trisomie; dans la majorité des cas, il sagit d'une trisomie à 47 chromosomes, mais dans quelques observations, le chromosome trisomique se trouve être impliqué dans une translocation d'où un caryotype sans anomalie numérique. Le fait de trouver un chromosome supplémentaire dans un assez grand nombre d'observations pour toutes les mitoses qui ont été étudiées signifie-t-il *nécessairement* que ce chromosome puisse être considéré comme la cause du tableau clinique?

La découverte, dans l'espèce humaine, d'une corrélation entre caryotype et phénotype permettant de parler « d'étiologie chromosomique » date de 1959, elle concerne le mongolisme. J. LEJEUNE, Mlle GAUTIER et R. TURPIN (121) découvrent une trisomie du chromosome 21 dans le caryotype de 9 enfants mongoliens. Par la suite, les mêmes auteurs (124) émettent l'hypothèse que l'aberration chromosomique pourrait être à l'origine de la maladie. Depuis, la trisomie 21 a toujours été retrouvée dans le mongolisme; seul HALL, en 1962 (77), fait état d'une observation de mongolisme avec caryotype absolument normal: mais cette publication a été violemment critiquée par HAMERTON et POLANI, qui ont mis en doute le diagnostic clinique de mongolisme dans l'observation en cause. A l'heure actuelle,

l'étiologie chromosomique du mongolisme est bien admise et le diagnostic cytogénétique de cette maladie est entré dans la pratique courante, en particulier chez le nouveau-né où il est difficile à poser.

Peu après la découverte de la trisomie 21, était établie la corrélation entre deux phénotypes antérieurement connus et deux aberrations des gonosomes (70). Ford, en 1959, trouvait la formule XO pour le syndrome de Turner, et P. Jacobs proposait la formule XXY pour le syndrome de Klinefelter.

A l'inverse, nous avons déjà signalé que l'observation de Hayward et coll. (85) de trisomie 22 dans un syndrome de Sturge-Weber qui semblait faire admettre une étiologie trisomique dans ce syndrome, n'avait pas été confirmée et ne pouvait être interprétée comme étant une trisomie pour le chromosome 22; celui-ci ne devait, en aucune manière, être considéré comme responsable du syndrome de Sturge-Weber.

Ces exemples montrent qu'il est admis à l'heure actuelle que, lorsqu'une corrélation entre une aberration chromosomique et un phénotype donné se trouve être clairement établie dans un certain nombre d'observations, cette aberration chromosomique doit être considérée comme *l'origine* du phénotype.

Ceci a tout d'abord été établi pour les aberrations chromosomiques intéressant la totalité des cellules de l'individu; à partir de cette conception, il n'a pas été difficile d'admettre qu'une même aberration chromosomique, mais à l'état de mosaïque, puisse être à l'origine d'un phénotype moins altéré, mais cependant apparenté au phénotype attendu dans la même aberration retrouvée dans toutes les cellules de l'individu. Le rapport éventuel entre le nombre de cellules possédant l'aberration et l'altération du phénotype a déjà été discuté: Lejeune, en 1963 (117), estime que le phénotype peut être altéré seulement lorsqu'une proportion non négligeable de cellules possèdent l'aberration chromosomique; il n'est pas possible d'affirmer si ce rapport est ou n'est pas directement proportionnel; il est de toute façon

évident que le pourcentage de cellules anormales en culture ne représente pas exactement leur proportion in vivo.

Les quelques observations actuellement connues où le tableau clinique est en tout point identique à celui des trisomies D_1 ou E_1 mais où le caryotype reste normal ne suffisent pas à mettre en doute l'origine chromosomique des deux syndromes : des ensembles polymalformatifs cliniquement identiques peuvent être dus à des étiologies différentes (phénocopies).

ORIGINE
DES ABERRATIONS CHROMOSOMIQUES

L'origine de la présence d'un chromosome supplémentaire doit être recherchée dans un trouble de la division cellulaire.

C'est Bridges qui, le premier, en 1916, a décrit le phénomène de la *non-disjonction chromosomique,* responsable d'une anomalie de la ségrégation meiotique pour le chromosome X chez Drosophila melanogaster. La conséquence peut en être la production d'une trisomie pour le chromosome X. Rappoport et coll. (170) rapportent que, selon Bridges, la *non-disjonction* du chromosome X à la meiose chez la Drosophile se produit à la fréquence de 1 pour 2 500 oocytes. Ce phénomène a été étudié dans un certain nombre d'autres espèces animales et végétales durant la meiose et la mitose de cellules somatiques.

La non-disjonction du chromose X dont la conséquence peut être une trisomie X, ou syndrome triplo X qui existe dans l'espèce humaine, est susceptible d'intéresser n'importe quel autre chromosome. Il n'y a donc aucune raison pour suspecter un ou plusieurs mécanismes, de natures différentes, pour chacune des trisomies connues.

Le caryotype des parents d'enfants trisomiques a été assez rarement examiné. Deux cas peuvent cependant être distingués :

l'origine du chromosome supplémentaire, lorsque le caryotype des parents est normal,

l'éventualité où le caryotype des parents est anormal.

1. — Caryotype normal des parents

Pour la trisomie D_1, c'est le cas de l'observation d'Ellis et Marwood, de celle de Bray et Josephine et de l'observation de la Clinique de Médecine Infantile de Nancy.

Pour la trisomie E_1, le caryotype des parents est normal dans les cas 1 et 2 de German et coll., et dans le cas 1 de Hecht et coll.

2. — Anomalies caryotypiques chez les parents des enfants trisomiques

Trisomie D_1. — Dans l'observation de Oikawa, Gromults et Hirschhorn (154), la mère est porteuse d'une translocation entre deux chromosomes du groupe D.

Dans le cas rapporté par Dill et Miller (41), le père est porteur de la même translocation.

Trisomie E_1. — La mère est porteuse d'une translocation entre un chromosome du groupe E et un chromosome du groupe D, dans l'observation de Brodie et Dallaire.

—

Plusieurs remarques s'imposent :

le caryotype des parents n'a été étudié que dans peu d'observations ; nous avons rapporté ici tous les cas où ces examens ont été effectués ;

une anomalie caryotypique n'a jamais été trouvée à la fois chez le père et la mère d'un des enfants trisomiques.

Les seuls cas d'anomalie chromosomique chez l'un des parents *concernent les observations de trisomie à 46 chromosomes avec translocation du chromosome supplémentaire.* Dans ces cas, c'est la même translocation qui est retrouvée chez l'un des parents dont le caryotype est à 45 chromosomes.

Mais il existe des trisomies à 46 chromosomes par translocation où le caryotype des parents est *normal :* c'est le

cas des observations de Bray et Josephine pour la trisomie D_1 (15) (observation discutée) et le cas 1 de Hecht et coll. pour la trisomie E_1 (87-88-89). Ce fait a déjà été signalé dans le cas de la trisomie 21 ; une observation identique concernant le mongolisme a récemment été observée à la Clinique de Médecine Infantile de Nancy (observation de la famille Mo... : l'étude des groupes sanguins a confirmé la vraisemblance de la paternité).

Enfin, dans trois observations de trisomie E_1 à 46 chromosomes par translocation, le caryotype des parents n'est pas connu : ce sont les cas de Oikawa, Kochen et coll. (155) - Gagnon et coll. (64) - Rohde, Lee et Sapin (178).

Il convient de rappeler ici les observations de *trisomies partielles* où une translocation familiale a été mise en évidence :

la trisomie partielle D_1 de Jacobsen et coll. (98) où la mère est porteuse d'une translocation entre deux chromosomes D ;

les trois observations familiales de trisomies partielles de Zaleski (251-252) ; la mère de ces trois cas serait porteuse d'une translocation entre un chromosome E et G.

———

SEGREGATION ANORMALE DANS LE CAS DE PARENTS AYANT UN CARYOTYPE NORMAL

La non-disjonction entraîne une répartition anormale des chromosomes au cours d'une division cellulaire (70); à ce terme de non-disjonction, LEJEUNE préfère celui de « ségrégation anormale » moins précis. La conséquence à la meiose sera la production de deux sortes de gamètes:

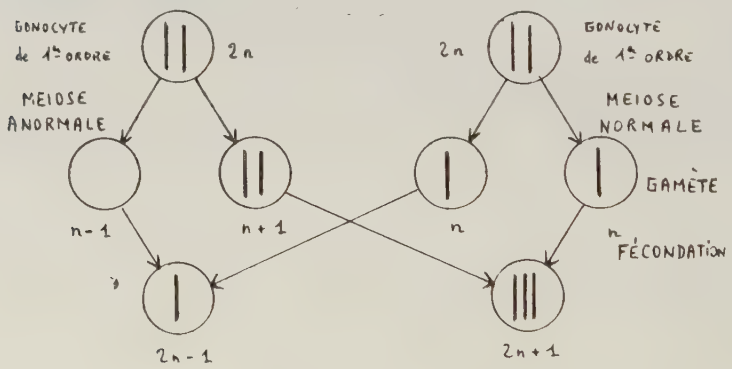

ABERRATION NUMÉRIQUE PAR NON-SÉGRÉGATION

un gamète à (n — 1) chromosomes, dont la fécondation par un gamète normal aura pour conséquence un individu avec une monosomie pour le chromosome en cause (2n — 1).

Dans le cas des autosomes, et plus particulièrement dans le cas des chromosomes 13-15 et 16-18, de telles éventualités n'ont jamais été observées, et il est généralement admis que ces monosomies sont *léthales;*

un gamète à (n + 1) chromosomes, fécondé par un

gamète normal, il donnera naissance à un individu *trisomique* (2n + 1).

—

Morgan et coll. (70) ont remarqué chez Drosophila melanogaster que le pourcentage de non-disjonction chromosomique augmente avec certains facteurs dont l'âge, l'enrichissement de l'atmosphère en CO_2, l'irradiation par les rayons X, etc...

Pour le facteur *âge*, nous avons vu qu'effectivement, aussi bien dans les trisomies D_1 que E_1, l'âge des parents, et notamment de la mère, était dans la majorité des observations supérieur à la normale. Dans le mongolisme, ceci est également bien connu et, dès 1895, Shutteworth (118) avait insisté sur l'âge avancé de la mère comme facteur prédisposant le plus évident pour cette affection. On peut rapprocher de cette constatation *la particularité de la gamétogénèse féminine* qui s'arrête en fin de prophase de la meiose aux environs de la naissance, pour ne se poursuivre qu'après la puberté. Chaque meiose ne se complétera qu'à la période d'une ponte ovulaire ; on comprend ainsi que plus l'œuf sera âgé, plus il courra le risque d'être lésé par exemple du fait de l'irradiation.

Uchida et coll. indiquaient, en 1961 (219), qu'une proportion importante de mères d'enfants mongols avaient été irradiées, ceci rejoint les constatations faites chez la Drosophile. Pour ce qui concerne les trisomies D_1 et E_1, nous n'avons que peu de précisions concernant une éventuelle irradiation des parents.

Buckton et coll., en 1962 (19), étudient l'effet du traitement par *rayons X* pour des affections rhumatologiques chez 56 sujets ; ils ont effectué 85 caryotypes, certains appartenaient à des malades irradiés depuis 20 ans : aucune anomalie chromosomique ne présente de rapport avec une éventuelle trisomie. Les seules modifications stables constatées sont de deux ordres :

une distribution anormale de la taille des chromosomes, pouvant rendre difficile leur classification ;

la constitution de chromosomes monocentriques pro-

bablement dus à des réarrangements, pertes, inversions, délétions et translocations du matériel chromosomique.

On sait le rôle important que joue dans la division cellulaire le centromère du chromosome. On comprend ainsi que seules peuvent être stables les anomalies affectant une partie du matériel chromosomique solidaire de ce centromère.

—

Le rôle des radiations pourrait être incriminé dans la constitution de translocations, mais ce point est hypothétique.

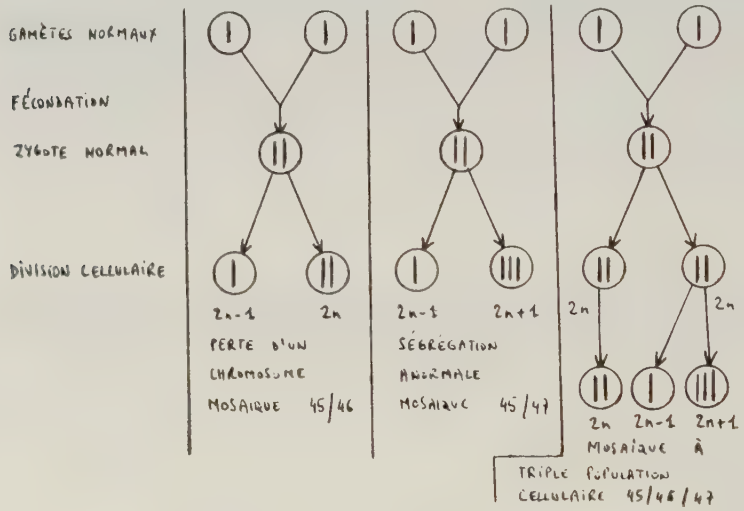

FORMATION DE MOSAIQUES

La ségrégation mitotique anormale donnera naissance à des mosaïques. Plusieurs cas sont possibles, suivant que les populations cellulaires rencontrées se partagent entre deux variétés, ou qu'il s'agisse de populations triples ou multiples. Seules les mosaïques à double population cellulaire sont actuellement connues dans les trisomies D_1 et E_1, mais la possibilité de découvrir des populations cellulaires plus nombreuses, déjà établie dans le cas de la trisomie 21, se vérifiera sans doute pour les trisomies de PATAU et d'EDWARDS.

LA SEGREGATION MEIOTIQUE DANS LE CAS D'UNE TRANSLOCATION CHEZ L'UN DES PARENTS DES ENFANTS TRISOMIQUES

Nous savons que des translocations peuvent exister chez l'un des parents et donner lieu à des cas familiaux de trisomies.

Ces translocations ont d'abord été reconnues dans le mogolisme, où leur transmission a été très étudiée.

Trois variétés de translocations ont été décrites dans la trisomie 21 :

la translocation [13] ≈ 21, le signe [13] signifiant qu'il s'agit d'un chromosome non identifié du groupe 13-15 ;

les translocations 22 ≈ 21 et 21 ≈ 21.

La transmission familiale de certaines de ces translocations a pu être suivie sur plusieurs générations. Il convient de rappeler ici que seulement la moitié environ des trisomies à 46 chromosomes et translocation sont dues à une translocation familiale.

Etude de la ségrégation meiotique de la translocation familiale [13] ≈ 21

Dans la translocation [13] ≈ 21, la mieux connue par sa fréquence, les descendants d'un couple porteur-sain de cette translocation et d'un sujet normal peuvent être:

un porteur-sain de la même translocation, avec un nombre total de 45 chromosomes;

un sujet normal;

un enfant mongol avec 46 chromosomes et translocation (trisomie à 46 chromosomes);

enfin, les avortements sont assez fréquents.

L'observation familiale la plus démonstrative est fournie par la publication, en 1962, de Macintyre, Staples, Steinberg et Hempel (133).

L'étude de la ségrégation meiotique dans la translocation [13] ≈ 21 peut se dissocier, d'après Lejeune (117-118) en deux éventualités, selon que cette ségrégation est *normale* ou *anormale*.

Pour plus de simplicité, nous représenterons la translocation [13] ≈ 21 par le signe 13 ≈ 21, et le caryotype normal sera écrit de manière à mettre en évidence les chromosomes 13 et 21; il sera convenu de placer *séparément* ces deux chromosomes; AA représentera tous les chromosomes, à l'exception des paires 13 et 21.

Le caryotype normal peut s'écrire:

$$\frac{\text{A13 A13}}{\text{21 21}} \qquad (1)$$

Le sujet porteur-sain de la translocation [13] ≈ 21 s'écrira:

$$\frac{\text{A13 A13} \approx 21}{21}$$

d'où ce tableau suivant, si l'on admet que le gamète normal à partir de (1) s'écrit :

$$\frac{A13}{21}$$

	Ségrégation normale				*Ségrégation anormale*			
Porteur-sains de la translocation	$\frac{A13 \approx 21 \quad A13}{21}$				$\frac{A13 \approx 21 \quad A13}{21}$			
Gamètes ...	$\frac{A13 \approx 21}{0}$		$\frac{A13}{21}$		$\frac{A13 \approx 21}{21}$		$\frac{A13}{0}$	
Zygotes	$\frac{A13 \approx 21}{0}$ +	$\frac{A13}{21}$	$\frac{A13}{21}$ +	$\frac{A13}{21}$	$\frac{A13 \approx 21}{21}$ +	$\frac{A13}{21}$	$\frac{A13}{0}$ +	$\frac{A13}{21}$
	Porteur sains de la translocation (45 chromosomes)		Sujet normal		Trisomie à 46 chromosomes		Monosomie pour le chromosome 21 (lethal)	

Cette interprétation « mécanique » de la transmission de la translocation a le mérite de rendre compte des faits observés.

Il est vraisemblable que les avortements correspondent à la formule $\frac{A13 \; A13}{21}$ qui représente une monosomie pour le chromosome 21.

Translocation 22 ≈ 21

Dans le cas de la translocation 22 ≈ 21, l'explication est identique, il suffit de remplacer la translocation 13 ≈ 21 par celle-ci pour obtenir la formule des descendants possibles.

Ségrégation meiotique de la translocation familiale 21 ≈ 21

Le problème est par contre tout différent pour le cas de la translocation 21 ≈ 21, comme l'indique LEJEUNE (117-118). Le porteur-sain de cette translocation s'écrira :

$$\frac{A\ A}{21 \approx 21}$$

où AA représente l'ensemble des chromosomes à l'exception de la paire 21.

Deux variétés de gamètes sont seules possibles :

$$\frac{AA}{21 \approx 21} \left\{ \begin{array}{lll} \dfrac{A}{21 \approx 21} + \dfrac{A}{21} \rightarrow \dfrac{AA}{21 \approx 21\ \ 21} & & (1) \\ \dfrac{A}{0} + \dfrac{A}{21} \rightarrow \dfrac{AA}{21} & & (2) \end{array} \right.$$

Ainsi le sujet porteur de la translocation 21 ≈ 21, c'est-à-dire d'une translocation entre deux chromosomes d'une même paire, ne peut avoir comme descendance que les cas (1) et (2) : (1) Individu trisomique à 46 chromosomes, mongolien ; (2) Monosomie pour le chromosome 21, léthal.

Ségrégation meiotique de la translocation D ≈ D

Cette étude de la transmission des translocations dans le mongolisme va nous permettre d'envisager plus facilement la transmission de la translocation entre deux chromosomes du groupe D ; l'exemple le mieux connu est celui de l'observation d'OIKAWA, GROMULTS et HIRSCHHORN (154) dont l'arbre généalogique a été donné page 123.

On conçoit qu'il n'est *pas possible* de supposer que la translocation puisse intéresser deux chromosomes de la même paire, en effet, dans cette éventualité, on serait

ramené à la même situation que pour la translocation 21 ≈ 21 dans la trisomie 21 à savoir ici :

$$\frac{AA}{D \approx D} \begin{cases} \dfrac{A}{D \approx D} + \dfrac{A}{D} \rightarrow \dfrac{AA}{D \approx D \quad D} & \text{Trisomie à 46 chromosomes} \\[2ex] \dfrac{A}{O} + \dfrac{A}{D} \rightarrow \dfrac{A\,A}{D} & \text{Monosomie pour une paire de grands télocentriques.} \end{cases}$$

Cette éventualité ne permet pas d'expliquer l'existence, dans la descendance d'un sujet porteur-sain de la translocation, de sujets à caryotype normal à 46 chromosomes, et de porteurs-sains de la translocation.

—

Supposons, par conséquent, que la translocation intéresse deux grands télocentriques mais de *paires différentes*. Vu qu'il est impossible de savoir si la translocation implique la 1re, la 2e ou la 3e paire du groupe des grands télocentriques (n° 13, 14 et 15 de la classification de Denver), on représentera la translocation par le symbole :

$$D_a \approx D_b$$

ce qui signifiera que la translocation peut être théoriquement :

$$D_1 \approx D_2 \quad D_1 \approx D_3 \quad D_2 \approx D_1 \quad D_2 \approx D_3 \quad D_3 \approx D_1 \quad D_3 \approx D_2$$

Par analogie à l'étude de la transmission de la translocation 13 ≈ 21 dans le mongolisme, le sujet porteur-sain de la translocation D ≈ D peut s'écrire :

$$\frac{A\,D_a \approx D_b \quad A\,D_a}{D_b}$$

et le gamète normal :

$$\frac{A\,D_a}{D_b}$$

d'où le tableau suivant :

	Ségrégation normale			Ségrégation anormale		
Porteur-sains de la translocation	$\frac{A\,D_a \approx D_b \quad A\,D_a}{D_b}$			$\frac{A\,D_a \approx D_b \quad A\,D_a}{D_b}$		
Gamètes	$\frac{A\,D_a \approx D_b}{0}$		$\frac{A\,D_a}{D_b}$	$\frac{A\,D_a \approx D_b}{D_b}$		$\frac{A\,D_a}{0}$
Zygotes	$\frac{A\,D_a \approx D_b}{0} + \frac{A\,D_a}{D_b}$	$\frac{A\,D_a}{D_b} + \frac{A\,D_a}{D_b}$		$\frac{A\,D_a \approx D_b}{D_b} + \frac{A\,D_a}{D_b}$	$\frac{A\,D_a}{0} + \frac{A\,D_a}{D_b}$	
	porteur sain de la translocation	Sujet normal (46 chromosomes)		Trisomie D_b à 46 chromosomes	Monosomie pour D_b (léthal)	

—

D'autres éventualités peuvent encore être imaginées dans le cadre d'une ségrégation anormale :

1° La ségrégation anormale précédente figurée concerne le chromosome D_b ; elle peut de la même manière s'adresser au chromosome D_a d'où le gamète :

$$\frac{A\,D_a \approx D_b \quad D_a}{D_b} \qquad (1)$$

2° Un gamète porteur de la translocation $D_a \approx D_b$ et issu d'une ségrégation anormale est plus fragile, il peut perdre un chromosome d'où les possibilités suivantes :

perte d'un chromosome concernant les deux gamètes figurés au tableau dans le cas d'une ségrégation anormale :

$$\frac{A}{D_b} \qquad \frac{A\,D_a \approx D_b}{0}$$

sur le gamète (1) :

$$\frac{A\,D_a \approx D_b \quad D_a}{0}$$

Les zygotes résultant de ces quatre nouveaux gamètes s'écrivent :

$\frac{D_a \approx D_b\ D_a}{D_b} + \frac{A\ D_a}{D_b}$	$\frac{A}{D_b} + \frac{A\ D_a}{D_b}$	$\frac{A\ D_a \approx D_b}{0} + \frac{A\ D_a}{D_b}$	$\frac{AD_a \approx D_b\ D_a}{0} + \frac{A\ D_a}{D_b}$
omie double D_a et D_b 7 chromosomes), très isemblablement léthale	monosomie D_a léthale	porteur-sain de la translocation (45 chromosomes)	trisomie D_a (46 chromosomes)

—

La conclusion pratique de cette étude est que l'arbre généalogique de l'observation d'Oikawa et coll. ne peut s'expliquer que par une *translocation entre deux chromosomes du groupe 13-15 de paires différentes.* Les porteurs-sains de la translocation et les sujets normaux résultent d'une ségrégation meiotique normale, les trisomies à 46 chromosomes d'une ségrégation chromosomique anormale. L'apparition d'un porteur-sain peut aussi se concevoir à la suite d'une ségrégation anormale.

Les résultats de cette étude sont en tout point applicables à l'observation de Dill et Miller (41) où la translocation est la même, mais transmise par le père (arbre généalogique, page 124).

Conclusion :
Ségrégation meiotique dans le cas d'une translocation chez l'un des parents des enfants porteurs d'une trisomie D_1 ou E_1

Les mécanismes possibles concernant la transmission de la translocation E ≈ D et l'apparition d'une trisomie E_1 dans l'observation de Brodie et Dallaire sont identiques à ceux de la translocation 13 ≈ 21.

En résumé, lorsqu'un chromosome D ou E est impliqué dans une translocation chez un parent d'enfant trisomique, l'apparition de cet enfant ne peut s'expliquer que par une *ségrégation meiotique anormale,* que cette translocation du

chromosome D ou E s'effectue avec un chromosome d'un autre groupe ou avec un chromosome du même groupe: dans cette éventualité, la translocation ne peut qu'intéresser *deux chromosomes de paires différentes.*

On peut aisément prévoir la découverte d'autres translocations héréditaires, en dehors de celles qui sont actuellement connues, et en particulier une translocation E ≈ E héréditaire.

N.-B.:

Prader et coll. (167) ont observé une famille avec trois enfants atteints de trisomie D_1 et dont la mère était porteuse d'une translocation, cette observation n'a pas encore été publiée.

LES TRANSLOCATIONS INTERESSANT UN CHROMOSOME D OU E ET POUVANT ENTRAINER L'APPARITION DE TRISOMIES D_1 OU E_1

L'étude qui précède montre que certaines translocations peuvent être responsables de l'apparition de trisomies de PATAU et d'EDWARDS: nous allons passer en revue les translocations de ce type actuellement connues.

1. — Translocations pouvant permettre l'apparition de trisomies D_1

La translocation D ≈ D a été retrouvée dans un certain nombre d'observations.

LEJEUNE, TURPIN et DECOURT découvrent, en 1960 (123), un cas de syndrome de Klinefelter associé à une fusion centrométrique de deux grands télocentriques, d'où un caryotype à 46 chromosomes.

En 1963, LEJEUNE (117) fait état d'une observation (Institut de Progénèse, observation n° 267) de mosaïque à deux populations cellulaires: une possède la translocation D ≈ D, l'autre a un caryotype normal. LEJEUNE signale trois observations de cette translocation qui n'ont pas été publiées et dont les auteurs sont COOPER et HIRSIHORN (translocation D ≈ D chez un homme de 61 ans sans anomalies particulières) - FERGUSON et PITT - MAKINO et coll.

Dans toutes ces observations, le phénotype reste normal; on ne peut manquer de rappeler ici que la mère de la trisomie D_1 dans l'observation d'Oikawa et coll. avait un caryotype et un phénotype identiques, de même pour le père de l'observation de Dill et Miller.

—

Walker et Harris, en 1962 (133-134), étudient le caryotype d'une jeune fille de 20 ans présentant une aménorrhée primaire. A leur grande surprise, le caryotype ne révèle pas une anomalie du gonosome, mais une translocation D ≈ D avec un nombre total de 45 chromosomes; sont présents seulement 4 grands télocentriques, un chromosome impossible à apparier est interprété comme résultant de la translocation des deux 13-15 manquant. La chromatine sexuelle était de type féminin. L'examen clinique et biologique ne permet pas de mettre d'autre anomalie en évidence que cette aménorrhée primaire, avec élévation des gonadotrophines urinaires.

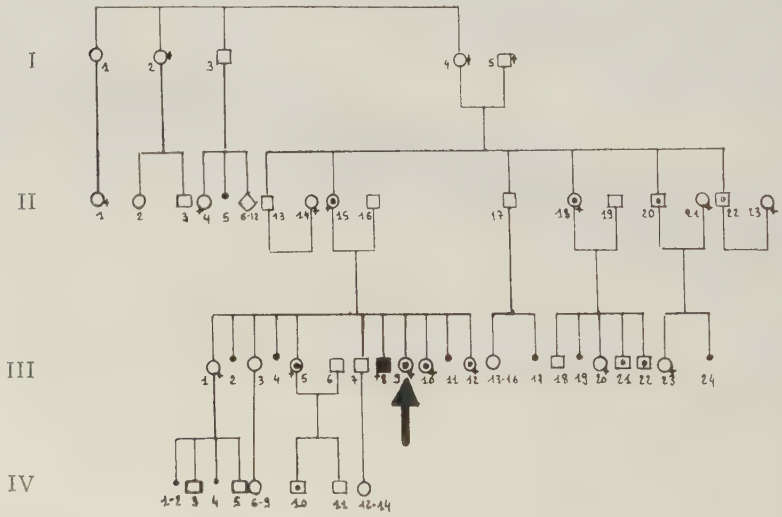

Porteur de la translocation D≈D
Caryotype non effectué
Abortus
Polymalformé décédé
Sujets décédés

ARBRE GÉNÉALOGIQUE
DE L'OBSERVATION DE WALKER ET HARRIS

Les auteurs ont dressé un arbre généalogique de cette famille pour quatre générations et l'étude cytogénétique a été effectuée sur trois générations.

La translocation D ≈ D est transmise par les deux sexes, les avortements sont particulièrement nombreux, un garçon est décédé à l'âge de deux jours (III_8), il présentait des malformations multiples dont une fissure palatine et des anomalies thoraciques. Cet enfant était le frère de la jeune fille aménorrhéique: leur mère était porteuse de la translocation D ≈ D.

La descendance de cette femme comprend:

quatre filles porteuses de la translocation, sans anomalie phénotypique,

deux filles et un garçon à caryotype et phénotype normaux,

l'enfant polymalformé (III_8) décédé à l'âge de 2 jours,

3 avortements se sont produits.

Dans ces conditions, il n'est pas invraisemblable de supposer que le polymalformé décédé (III_8) présentait une trisomie D_1; la présence dans la fratrie de porteurs-sains de la translocation D ≈ D, de sujets normaux et d'avortements nous place dans les conditions de la transmission de la translocation telle que nous l'avons étudiée dans l'observation d'Oikawa et coll.

Cette famille présente encore d'autres particularités:

un porteur de la translocation (II_{22}) est stérile par azoospermie - l'appareil génital est normal, la biopsie testiculaire également;

le porteur de la translocation (II_{18}) a trois enfants atteints de spina bifida occulta, deux sont porteurs de la translocation, le troisième a un caryotype normal.

Il est difficile de rattacher ces anomalies à une aberration chromosomique; s'agit-il d'une coïncidence ou du résultat d'une proportion faible d'une population cellulaire anormale non détectée, c'est-à-dire d'une mosaïque non diagnosti-

quée? Ou bien, plus vraisemblablement encore, d'une trisomie partielle?

En résumé, il semblerait que cette translocation puisse être tenue pour *responsable de l'apparition de trisomies D_1 familiales.*

—

Jagiello étudie, en 1963 (99), la transmission familiale d'une translocation D ≈ D d'un type très particulier. Trois variétés de caryotypes sont découvertes:

Type A. — Total de 45 chromosomes, avec fusion centrométrique de deux grands télocentriques.

Type B. — 45 chromosomes, présence de seulement 5 chromosomes 13-15, donc *monosomie* pour une paire de ce groupe.

Type C. — 46 chromosomes, apparemment 6 grands télocentriques mais un chromosome est anormal et résulte de la fusion centrométrique de deux grands télocentriques, c'est une *trisomie 13-15* d'un type très particulier.

Une mosaïque, constituée par trois populations de type A, B et C, est découverte chez un sujet de sexe masculin phénotypiquement normal; sa descendance comprend:

des sujets à caryotype normal,
des individus à mosaïque de type A et C,
une fille avec caryotype de type A (translocation D ≈ D),
un avortement.

La descendance d'une femme à mosaïque de type A et C comprend:

un garçon à translocation D ≈ D (type A), hydrocéphale avec strabisme, diplégie spasmodique et equinovalgus;

un garçon à caryotype normal, dont le phénotype est voisin du précédent;

un avortement.

Cette famille comprend plusieurs encéphalopathes. Le rapport entre ces anomalies et le caryotype reste à déterminer. Cette observation est très curieuse, elle nous montre pour la première fois l'existence, mais à l'état de mosaïque, d'une trisomie pour une paire de chromosomes 13-15 et une *trisomie 13-15 avec 46 chromosomes différente de la trisomie D_1 et à l'état de mosaïque*. La translocation D ≈ D en cause est vraisemblablement différente de celle qui est responsable de la trisomie D_1 familiale.

—

De Grouchy et coll. publient, en 1963 (74), une observation de translocation D ≈ D chez une femme et son enfant; l'anomalie du phénotype chez ces deux individus est une polydyspondylie (une dyschondrostéose existe également chez l'enfant, mais elle est d'origine paternelle). Cette transmission implique une translocation entre deux chromosomes de paires différentes, par ségrégation meiotique normale.

Cette observation est à rapprocher du premier cas de translocation humaine découvert par Turpin, Lejeune, Lafourcade et Gautier, en 1959 (216): une polydyspondylie existe avec un caryotype à 45 chromosomes et translocation d'un petit télocentrique sur un grand télocentrique.

Le rapport entre polydyspondylie et ces deux types de translocation ne peut s'expliquer que par une *délétion partielle portant sur un chromosome D* du fait de la translocation (De Grouchy et coll.).

En résumé, il est encore impossible de savoir si cette translocation D ≈ D avec délétion probable, dont la traduction clinique est la polydyspondylie, concerne les mêmes chromosomes que celle qui est tenue pour responsable de l'apparition d'une trisomie D_1 familiale.

—

Buhler et coll. ont décrit, en 1963 (23), une fusion centrométrique entre deux chromosomes 13-15 chez un garçon de 7 ans, avec retard mental et cryptorchidie. Il n'y avait pas de corpuscule chromatinien. Ce caryotype a

été retrouvé sur deux cultures de fibroblastes, mais pas en culture de leucocytes.

Chaptal et coll. (29) font état d'une observation analogue faite par Mirouze et Emberger, où le même caryotype est associé à un syndrome de féminisation testiculaire (on ne peut s'empêcher d'évoquer une autre interprétation, à savoir 44 + XO).

—

Chaptal, Jean et Emberger (29) rapportent une observation de translocation 13-15 chez la mère d'un sujet mongol avec trisomie 21 à 47 chromosomes. La mère avait 36 ans à la naissance de cet enfant, deux autres enfants plus âgés sont normaux (leur caryotype n'est pas connu). Cette observation est analogue à celle d'Hamerton (82) qui trouve cette translocation chez la mère et la tante d'un mongolien avec trisomie 21 régulière. Dans ces deux observations, les phénotypes des porteurs de la translocation sont absolument normaux.

Une explication par une anomalie de la ségrégation méiotique est impossible; on ne doit voir ici que l'apparition d'une seconde anomalie chromosomique sans filiation « directe » avec la translocation D ≈ D.

—

Enfin, récemment, une translocation entre deux grands télocentriques a été observée à Nancy par Tridon, Laxenaire, Mme Gilgenkrantz, Lepoire et Arnould (208) chez une femme atteinte d'une aménorrhée primaire due à une tumeur hypophysaire qui a été opérée.

———

La translocation D ≈ D a donc été découverte dans un assez grand nombre d'observations: il n'est pas possible, dans la plupart des cas, d'affirmer que cette translocation puisse être du même type que celle pouvant favoriser l'apparition d'une trisomie D_1, mais cette aberration présente un intérêt certain à être détectée, car sa présence peut faire craindre la *survenue d'une trisomie D_1* dans la descendance, ou d'une autre anomalie (et même paradoxalement d'une trisomie 21). Enfin, cette translocation peut

elle-même se traduire par une anomalie du phénotype, due probablement dans ce cas à une délétion concomitante.

D'autres translocations à transmission familiale, et pouvant être à l'origine de la survenue de trisomies de PATAU seront vraisemblablement découvertes: la translocation D ≈ B par exemple qui existe dans l'observation que nous avons discutée de BRAY et JOSEPHINE est de ce type.

Enfin, CHANDRA et HUNGERFORD (28) ont observé une anomalie des chromosomes du groupe D d'un type nouveau, chez une femme de 21 ans et chez son père, tous deux absolument normaux.

Il n'y avait pas d'anomalie numérique, et toute anomalie des gonosomes pouvait être exclue.

Il existe cinq grands télocentriques normaux, un chromosome anormal est interprété comme étant le 6e de ce groupe, qui aurait subi une *inversion péricentrique* traduite par une position anormale de son centromère et par la présence de satellites volumineux inhabituels: sa taille est sensiblement plus importante.

Il n'y a pas d'anomalies congénitales familiales connues, et il est encore trop tôt pour savoir si ce type d'aberration chromosomique peut être un facteur prédisposant à l'apparition éventuelle d'une trisomie de PATAU.

2. — Translocations pouvant permettre l'apparition de trisomies E_1

BRAY et MUKHERJEE découvrent, en 1963 (16), la première observation de translocation entre deux chromosomes du groupe 16-18 observée en dehors de la trisomie d'EDWARDS, chez un enfant prématuré présentant une microcéphalie discrète, un retard du développement psychomoteur, des mouvements cloniques, une hypertonie et une hernie ombilicale.

Le caryotype est à 46 chromosomes, le chromosome 16 possède des grands bras anormalement petits, tandis qu'un autre chromosome de ce groupe est trop grand, d'où l'interprétation de translocation E ≈ E.

Le caryotype de la mère est normal, celui du père n'a pas été effectué.

Les rapports entre ce phénotype et l'anomalie du caryotype sont d'interprétation difficile, seule une perte de matériel chromosomique éventuelle (mais non décelable) pourrait l'expliquer.

Une translocation de ce type peut être tenue pour responsable de l'apparition d'une trisomie E_1. Rappelons qu'une trisomie E_1 à 46 chromosomes et translocation E ≈ E a été découverte par Rohde, Lee et Sapin.

—

Lozzio et coll. (130) trouvent chez une femme au phénotype normal une translocation d'un type nouveau. Elle a eu un avortement et trois enfants décédés en bas âge, dont l'un présentait vraisemblablement une trisomie E_1.

Le caryotype de cette femme est à 45 chromosomes, l'un d'entre eux ressemble à ceux du groupe C ou 6 — 12 et X, il est impossible à apparier ; d'autre part, il manque un chromosome dans les groupes E et G. L'interprétation donnée par les auteurs est celle d'une translocation E ≈ G.

—

Zellweger et Mikamo, en 1961 (257), ont découvert une translocation E ≈ G avec un total de 45 chromosomes, chez un enfant présentant un retard du développement psychomoteur et une cryptorchidie. On peut essayer d'interpréter, ici encore, le phénotype par une délétion de matériel chromosomique. Cette translocation E ≈ D a déjà été trouvée chez la mère d'une observation de trisomie E_1 à 46 chromosomes (rapportée par Brodie et Dallaire).

On ne connaît encore que peu de translocations qui soient à l'origine d'observations familiales de trisomies d'Edwards, mais on peut en prévoir la découverte.

Pour l'instant, sont tenues pour responsables d'observations de trisomies familiales, la translocation E ≈ D et très vraisemblablement les translocations E ≈ E et E ≈ G.

LES TRISOMIES FAMILIALES NON DUES A UNE TRANSLOCATION D'UN CHROMOSOME D OU E CHEZ UN DES PARENTS

Smith, Therman, Patau et Inhorn découvrent, en 1962 (193), une mosaïque formée de cellules normales et de cellules avec trisomie 21 chez la mère de deux enfants mongols porteurs d'une trisomie régulière 21.

Le phénotype de la mère est normal, excepté la présence de stigmates dermatoglyphiques de mongolisme. La proportion des cellules trisomiques est de 27 % en culture de leucocytes; parmi 8 mitoses étudiées sur fibroblastes, 6 étaient trisomiques.

La transmission de la trisomie s'explique aisément par la présence de gamètes trisomiques.

En effet, si $\frac{A\ A}{21\ 21}$ représente le caryotype d'un sujet normal et $\frac{A}{21}$ un gamète normal, les gamètes issus d'une cellule souche trisomique (trisomie régulière à 47 chromosomes) peuvent être par ségrégation méiotique normale:

$$\frac{A}{21\ 21} \qquad (1)$$

$$\frac{A}{21} \qquad (2)$$

La fécondation du gamète anormal (1) par un gamète normal donnera un sujet trisomique

$$\frac{A}{21\ 21} + \frac{A}{21}$$

Weinstein et Warkany (242) découvrent une observation analogue: la mère d'un seul enfant, mongol, ne présentait aucun signe clinique de mongolisme, mais une faible partie de ses cellules avaient un caryotype de trisomie 21.

Blank et coll. (11) font état d'une observation identique.

Berghe et Creemers, en 1964 (9), publient une observation voisine: mais ici la mère, de phénotype normal, porteuse de la mosaïque a donné naissance à deux enfants dont l'un est normal, l'autre trisomique [l'enfant normal peut correspondre à la fécondation du gamète (2)].

Hamerton et coll. ont trouvé, en 1961 (80), une observation d'un type différent, puisqu'une mosaïque est retrouvée chez l'un des parents et chez un enfant mongol. Un homme cliniquement normal a eu deux enfants mongols; le caryotype de l'un de ces enfants est le suivant (l'autre enfant est décédé sans qu'une étude cytogénétique n'ait pu être effectuée):

majorité de mitoses à 46 chromosomes comprenant:
5 chromosomes du groupe 19-20,
3 chromosomes du groupe 21-22;

mitoses à 47 chromosomes:
5 chromosomes du groupe 19-20,
4 chromosomes du groupe 21-22.

Le caryotype du père révélait en culture de leucocytes une majorité de cellules normales, et quelques mitoses à 47 chromosomes identiques à celles de l'enfant mongol. En culture de fibroblastes, son caryotype était normal.

Les caryotypes de l'enfant mongol sont interprétées de la manière suivante:

mitoses à 46 chromosomes:

le chromosome supplémentaire qui semble appartenir au groupe 19-20 résulte d'une translocation 21 ≈ 21. Donc ce caryotype est en fait trisomique pour le chromosome 21.

mitoses à 47 chromosomes:

le supplémentaire du groupe 19-20 est interprété de façon identique, d'où une *tétrasomie 21*.

L'étude cytogénétique du père est interprétée comme étant une mosaïque où la majorité des cellules sont normales, avec une certaine proportion de cellules tétrasomiques pour le chromosome 21.

Une observation semblable avait été découverte un peu auparavant par FRACCARO et coll. (58), son interprétation exacte a pu être faite à la suite de la précédente.

—

Des observations de mosaïques à faible proportion de cellules trisomiques ou même tétrasomiques, sans manifestation clinique chez l'un des parents, *doivent être tenues pour responsables de l'apparition d'un ou de plusieurs enfants trisomiques;* de tels cas n'ont pas encore été découverts pour les trisomies D_1 et E_1, mais on peut en prévoir l'existence.

———

ZELLWEGER et MIKAMO ont fait état, en 1961 (257), de trois observations familiales où le caryotype des parents s'est révélé être absolument normal, et où sont apparus plusieurs enfants mongols avec trisomie 21 régulière à 47 chromosomes. De telles observations ont été également rapportées par SHAW en 1962, elles posent le problème d'une *origine différente* de tous les cas de trisomies familiales étudiées jusqu'à présent.

L'observation de THERMAN, PATAU, SMITH et DEMARS (201) où la sœur d'un cas de trisomie D_1 est atteinte de syndrome de Turner avec un caryotype 44 A + XO, le

cas 1 de HECHT dont le frère était mongol, l'observation de BRODIE et DALLAIRE où un oncle maternel d'une trisomie E_1 était vraisemblablement mongol, montrent que les trisomies de PATAU et d'EDWARDS sont concernées par le problème de *l'accumulation d'anomalies chromosomiques dans une même famille,* sur lequel ont insisté en 1963 LEJEUNE (117) et BERGER (8); ce dernier, dans sa thèse, a rassemblé un certain nombre d'accumulations familiales d'aberrations chromosomiques. L'analogie avec les gènes qui favorisent la non-disjonction chromosomique chez la Drosophile est frappante (BERGER cite les travaux de STURTEVANT, LEWIS et GENLARELLA).

Une hypothèse semblable peut expliquer les observations de mongolisme familial sans anomalie chromosomique chez les parents: en sa faveur est l'apparition de cas de mongolisme dans deux générations différentes étudiées dans la première observation rapportée par ZELLWEGER et MIKAMO (257).

D'une façon générale, *l'hypothèse de gènes favorisant la non-disjonction est vraisemblable dans toutes les observations où plusieurs cas de cette anomalie chromosomique se sont produits chez les descendants de parents dont toute anomalie du caryotype peut être exclue.*

Différentes sont les observations d'association, chez un même individu, de plusieurs aberrations chromosomiques: rappelons très brièvement que nous avons rassemblé plusieurs cas où les trisomies D_1 et E_1 se trouvent être associées, soit à une autre trisomie, soit à un syndrome de Klinefelter; dès 1960, LEJEUNE, TURPIN et coll. (123) font la constatation « *d'une accumulation préférentielle de plusieurs accidents dans certaines cellules* »; les exemples actuellement les plus nombreux concernant l'association chez un même individu de trisomie 21 et de syndrome de Klinefelter.

A l'inverse de la transmission d'une translocation chromosomique ou des diverses possibilités expliquées par l'éventualité de ségrégation méiotique normale ou anor-

male, se place le phénomène de l'*interaction chromosomique;* d'abord étudié chez la Drosophile, ainsi que le rapport BERGER, qui définit ce phénomène comme « le fait que la possession d'une anomalie chromosomique quelle qu'elle soit, pourvu qu'elle soit compatible avec la vie, semble accroître la probabilité d'en acquérir une autre, quel que soit le mécanisme de formation de cette anomalie ». L'étude de la translocation D ≈ D nous a permis de relever deux exemples du phénomène d'interaction chromosomique: ce sont les observation de HAMERTON et de CHAPTAL et coll. On peut imaginer de façon analogue qu'une aberration chromosomique puisse induire dans la descendance de l'individu en cause l'apparition d'une trisomie D_1 ou E_1, ou encore d'une toute autre anomalie chromosomique.

DATE D'APPARITION DE L'ABERRATION CHROMOSOMIQUE

Le chromosome responsable de la trisomie ne provient pas de l'un des parents, sauf si l'un d'entre eux est porteur d'une mosaïque dont une partie des cellules-souches, ovogonies ou spermatogonies, contiendraient un chromosome supplémentaire: mais cette éventualité n'a pas encore été reconnue dans les trisomies D_1 et E_1.

Deux possibilités en ce qui concerne les sujets trisomiques sont à discuter:

dans la plupart des observations, l'aberration chromosomique concerne la totalité des cellules de l'individu qui ont été étudiées. On admettra qu'il ne s'agit pas de mosaïques;

des observations de mosaiques pour les trisomies D_1 et E_1 ne peuvent être mises en doute. Il est nécessaire d'admettre, dans tous les cas, la présence d'un nombre de cellules trisomiques qui représentent une certaine fraction, non négligeable, de la population cellulaire globale de l'individu. La présence de malformations cliniquement patentes ne peut être induite que par une proportion importante de cellules trisomiques.

Deux observations connues de monozygotisme hétérocaryote peuvent être utilisées pour étudier la détermination de l'apparition de l'aberration chromosomique.

En 1961, Turpin, Lejeune et coll. (217) découvrent chez deux jumeaux monozygotes une discordance pour les gonosomes :

le premier est du sexe masculin XY,
le second présente la formule XO (syndrome de Turner).

La seconde observation de ce type de gemellité est due à Lejeune et coll. (122) : l'un des jumeaux est mongol, l'autre est normal. Cette aberration exceptionnelle a été étudiée en détail par E. de Wolff, Scharer et Lejeune (247). Nous leur emprunterons l'essentiel des données qui vont suivre.

Le chromosome supplémentaire apparaît nécessairement dans la période prénatale : en effet, les anomalies du phénotype sont diagnostiquées à la naissance, l'étude cytogénétique est par ailleurs souvent pratiquée à la même époque.

La période prénatale se divise en deux périodes principales :

la progénèse, qui comprend toute la gamétogénèse et se termine à la fécondation,

la seconde période s'étend de la fécondation à la naissance. On y distingue trois phases :

la blastogénèse qui va de la première division du zygote au 15e jour environ,
l'embryogénèse du 15e jour au 90e jour,
la vie fœtale.

E. de Wolff, Scharer et Lejeune estiment que les formes typiques de mongolisme avec trisomie par non-disjonction, et celles associées à une translocation s'expliquent facilement par un trouble de la *progénèse :* le facteur déterminant est dans ce cas présent lors de la fécondation.

Mais, par contre, le mosaïcisme ne peut s'expliquer que par une ségrégation anormale après la fécondation, durant la *blastogénèse.*

Ces deux éventualités établies pour la trisomie 21 sont en tout point transposables pour les cas qui nous préoccupent, à savoir les trisomies D_1 et E_1.

Mais, en ce qui concerne l'origine de l'hétérocaryotie, deux hypothèses sont proposées :

un zygote normal est à l'origine d'un jumeau normal et, d'autre part, d'un jumeau trisomique et d'un clone haploïde non viable (haploïde pour la 21e paire), expliqués par une non-disjonction *mitotique* à la ségrégation suivante.

une non-disjonction à la *méiose* produisant un ovule anormal d'où, après fécondation, un zygote trisomique. Celui-ci donne naissance à un sujet mongolien et, d'autre part, par perte d'un chromosome surnuméraire, à un jumeau normal.

Dans le cas de l'hétérocaryotie avec un des jumeaux mongol, les auteurs estiment la première hypothèse plus vraisemblable.

La deuxième éventualité a été proposée pour expliquer l'observation d'hétérocaryotie avec un des jumeaux affecté d'un syndrome de Turner (perte d'un chromosome X).

Ainsi, d'une ségrégation anormale *mitotique* pour la mitose qui suit la méiose, pourrait résulter un sujet trisomique sans mosaïque.

—

Les seules conclusions qu'il nous soit possible de tirer de toutes ces éventualités sont les suivantes :

pour une trisomie à l'état de mosaïque :

la non-disjonction s'effectue certainement après la fécondation, durant une mitose de la blastogénèse, plus ou moins précocement après la méiose, vraisemblablement suivant la proportion de cellules anormales. Mais des mécanismes de défense de l'individu jouent peut-être un rôle favorisant la prolifération des cellules normales et l'élimination de cellules trisomiques, ceci serait partie intégrante de l'homéostasie [Lejeune, 1963 (117)].

pour une trisomie avec absence de mosaïque : deux cas sont à distinguer

a) la trisomie avec translocation chromosomique héritée de l'un des parents s'explique par une non-disjonc-

tion méiotique pendant la progénèse. Dans l'éventualité de la présence du chromosome supplémentaire dans la cellule souche d'un des parents, il est clair que le chromosome en cause est présent à la progénèse.

b) dans les autres cas, l'éventualité la plus vraisemblable est une non-ségrégation méiotique au cours de la progénèse, mais la localisation à la blastogénèse de la non-ségrégation n'est pas exclue. Cette dernière hypothèse suppose l'élimination d'un clone haploïde. Le schéma suivant illustre cette possibilité:

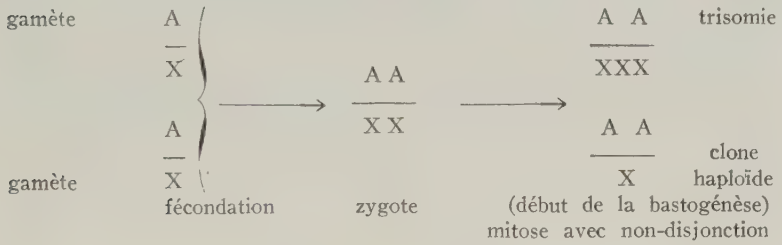

RAPPORT
AVEC LES LEUCOSES ET LES NEOPLASIES

SCHADE et coll. (181) ont publié une observation de trisomie D_1 associée à une leucose congénitale myéloblastique.

Cette observation pose le problème d'une association éventuelle entre ces deux affections, par analogie avec l'association, particulièrement fréquente, du mongolisme et de la leucose myéloïde discutée, dès 1947, par INGALLS; les résultats rapportés par KRIVIT (109) à la suite d'une enquête portant sur un grand nombre de cas indiquant une fréquence trois fois plus élevée des leucoses chez les mongols.

On connaît d'autre part l'existence, dans les leucoses myéloïdes chroniques, du chromosome Ph_1 ou chromosome de Philadelphie, découvert en 1960 par NOWELL et HUNGERFORD, qui résulte de l'amputation partielle des grands bras d'un chromosome 21-22 (vraisemblablement 21, le même que celui qui est responsable de la trisomie dans le mongolisme). Insistons sur la présence de Ph_1 uniquement dans les cellules sanguines de la moelle osseuse. Ph_1 a été retrouvé 68 fois sur 77 cas de leucose myéloïde traités et 39 fois sur 42 cas non traités, dans les observations rassemblées dans la thèse de BERGER (8) en 1963.

BERGER, en passant en revue la littérature, n'a retrouvé, en dehors de l'observation de SCHADE, que 5 cas de leucose congénitale où le caryotype avait été affecté: des anomalies numériques y ont été le plus souvent décrites. Une évolution *clonale* a été découverte dans une observation de leucose congénitale, probablement myéloïde, chez un sujet mongol (n° 635 de l'Institut de Progénèse) qui suggère une filiation précise des compléments chromosomiques observés, par

accumulation progressive, d'abord par trisomisation, puis par diploïdisation du surnuméraire. Il est remarquable que le processus d'accumulation progressive ait porté sur des chromosomes du groupe D, immédiatement après avoir concerné les chromosomes du groupe G, dont la présence en nombre anormal existait déjà du fait de la trisomie 21. Par contre, les chromosomes du groupe E n'ont jamais été affectés par ces phénomènes.

Il est impossible de savoir si une telle évolution clonale existait dans l'observation de trisomie D_1 associée à une leucose congénitale, car le caryotype n'a été effectué qu'en culture de fibroblastes. Mais il est possible que la trisomie D_1, par la présence d'une anomalie sur un des chromosomes volontiers affecté par le processus d'évolution clonale, puisse favoriser l'apparition d'une leucose.

D'autre part, la découverte d'une délétion portant sur les grands bras d'un chromosome du groupe 13-15 dans un cas de rétinoblastome par Lele, Penrose et Stallard, en 1963 (125), évoque une comparaison possible avec Ph_1. Il est encore trop tôt pour conclure quoi que ce soit : à noter que cette délétion décrite dans le rétinoblastome n'a été découverte que dans une observation sur les 5 cas étudiés par les mêmes auteurs et que, d'autre part, cette délétion a été retrouvée sur des leucocytes, mais aussi en culture de fibroblastes dermiques et conjonctivaux. Il semble donc que l'anomalie chromosomique soit apparue à la méiose.

On pourrait rapprocher de cette observation le cas publié par Day et coll. (37) d'une trisomie double 21 et triplo X associée à un rétinoblastome.

En résumé, il est possible que la présence d'une anomalie portant sur les chromosomes du groupe 13-15 et, en particulier, la présence d'une trisomie D_1 puisse *favoriser* l'apparition de néoplasies et tout spécialement de leucoses.

Rien de semblable ne peut jusqu'à présent être supposé en ce qui concerne la trisomie E_1.

ETUDE DE LA NON-SEGREGATION AU SEIN DE LA DIVISION CELLULAIRE

Le phénomène de la non-ségrégation chromosomique, qui est à l'origine des trisomies, doit être envisagé au cours de la méiose et de la mitose.

Peu d'éléments sont encore connus.

1° Au cours de la mitose, la disjonction normale se produit à l'anaphase: les chromosomes semblent alors glisser le long du fuseau achromatique comme s'ils étaient attirés par les asters.

2° La méiose se distingue de la mitose essentiellement par sa prophase; la ségrégation normale se produira toujours à l'anaphase. Mais, au stade diplotène de la prophase, se produit « l'écartement des paires chromosomiques » ou chiasmatypie, ou encore crossing-over, qui marque le début de la ségrégation.

Les mécanismes qui président à une non-ségrégation sont inconnus et la comparaison entre la non-ségrégation et une ségrégation normale n'est pas possible.

Pour le cas d'une non-ségrégation, une question importante se pose: la chiasmatypie s'effectue-t-elle au cours de la méiose? on sait que le crossing-over se réalise suivant l'axe des chiasmes, qui résultent de l'accouplement de deux chromosomes, par exemple en cas de translocation chez l'un des parents, on ignore si l'accouplement se produit. L'ap-

pariement dans les cas d'aneuploïdie n'a encore été étudié que pour les diploïdies ou les tétraploïdies (14).

Ohno et coll. (153), ainsi que d'autres auteurs ont insisté sur la particulière fréquence de l'association des chromosomes 13-15 et 21-22 sur les étalements de cellules en mitose obtenus après choc hypotonique. La tendance au regroupement des télocentriques serait liée à l'existence des satellites et, plus précisément, à la présence, au voisinage de ces satellites, des organisateurs nucléolaires, vestiges des nucléoles disparus au cours de la division cellulaire.

Ferguson-Smith et Handmaker (51), en 1963, ont étudié la répartition des associations chromosomiques dans 423 mitoses. Les résultats montrent une relative fréquence des associations entre les bras courts satellisés et les régions non-satellisées des chromosomes 2, 6, 18, 19, 22 et, moins fréquemment, des chromosomes 1, 3 et 17; le chromosome 18 serait lui-même parfois satellisé (Edwards, 1961).

Pour Ferguson-Smith et Handmaker, ces phénomènes s'expliqueraient par la présence des organisateurs nucléolaires au voisinage non pas seulement des satellites, mais des zones de constrictions secondaires des chromosomes, ainsi dénommées pour les différencier de la constriction primaire représentée par le centromère; les satellites ne seraient qu'un cas particulier de ces constrictions secondaires, situées à l'extrémité des petits bras. A l'appui de nombreux travaux effectués par des cytologistes sur diverses espèces, les auteurs estiment que la réapparition des nucléoles se produirait en des sites confondus ou extrêmement voisins des zones de constriction secondaire. Ceci serait vérifiable par des techniques de mise en évidence des nucléoles et des chromosomes; Ferguson-Smith et Handmaker indiquent la position de ces diverses zones de constriction secondaire.

Ainsi s'expliquerait la plus grande fréquence de certaines translocations et, pour ces auteurs, ce n'est certainement pas un hasard si les trois trisomies autosomiques

impliquent des chromosomes dont les petits bras ont très souvent des satellites ; *ces facteurs d'association pourraient être un des agents de la non-disjonction.*

La migration des chromosomes paraît être guidée par le fuseau achromatique. Celui-ci ne constitue cependant pas un véritable organite cellulaire, son apparition est subordonnée aux asters qui sembleraient commander l'organisation du fuseau achromatique et diriger les chromosomes.

Le tropisme des chromosomes pour le pôle de la cellule est une de leurs propriétés générales, les localisations qu'ils viennent à occuper au cours de la mitose ou de la méiose sont tout à fait remarquables. On sait, d'autre part, le rôle essentiel joué par le centromère dans les déplacements du chromosome : on pourrait concevoir les asters comme jouant le rôle d'une force de répulsion pour le chromosome, vraisemblablement par l'intermédiaire de son centromère.

Il serait possible de considérer les troubles affectant le couple centrosome-centromère, ainsi que les facteurs d'organisation dus aux organisateurs nucléolaires, comme étant à l'origine d'une ségrégation anormale des chromosomes.

C'est par conséquent une maladie complexe de la cellule affectant tout le matériel nucléaire qui semble être en cause dans les aberrations chromosomiques.

Le rôle d'agressions multiples agissant sur la division cellulaire et les chromosomes, bien que certain, est encore très mal connu dans l'espèce humaine. Rappelons la particulière fragilité de la gamétogénèse féminine, qui reste très longtemps interrompue en fin de prophase méiotique.

———

ETUDE EXPERIMENTALE DE L'ACTION DES RAYONS X DES SUBSTANCES TOXIQUES ET DES VIRUS SUR LES CHROMOSOMES HUMAINS

L'étude de l'action des rayons X sur les chromosomes est, comme le rappelle BERGER, un domaine classique de la génétique formelle des animaux et des plantes. Des aberrations chromosomiques ont été produites chez la Drosophile et le maïs.

Dans l'espèce humaine, de tels travaux sont très récents. Rappelons que BUCKTON et coll. (20) ont observé les anomalies chromosomiques obtenues en culture de leucocytes chez 58 malades ayant subi une radiographie pour une spondylarthrite ankylosante: leurs observations portent sur des délais allant de quelques heures à 20 ans après la radiothérapie. Les anomalies stables obtenues sont du type translocations, délétions et réarrangements pouvant entraîner des erreurs dans l'établissement du caryotype. A noter une fragilité particulière à ces accidents lors de l'irradiation de sujets âgés.

Des cassures chromosomiques peuvent être obtenues par des substances très variées comprenant des colorants comme l'orcéine acétique utilisée pour l'étude cytologique, des alcaloïdes et des médicaments très divers dont SHARMA et coll., cités par BERGER (8), ont dressé l'inventaire en 1960. Les substances antimitotiques ont probablement les mêmes effets.

La plupart de ces remaniements chromosomiques pourraient, selon Ferguson-Smith et Handmaker (51), être en rapport avec la localisation des constrictions secondaires; mais des effets durables ne peuvent vraisemblablement être obtenus que s'il subsiste un fragment centromérique.

L'action des virus est encore moins bien connue. Berger rapporte que les seules anomalies actuellement admises concernent une fréquence particulière des monosomies pour les chromosomes du groupe G, puis D et E, en cultures de cellules humaines avec le virus SU 40.

L'étude expérimentale du rayon X, des substances toxiques et des virus sur les chromosomes humains ne permet pas, jusqu'à présent, de se faire une opinion sur les origines de la non-ségrégation.

PATHOGENIE

La présence d'un chromosome supplémentaire est considérée comme étant à l'origine des syndromes cliniques de PATAU et d'EDWARDS. La même aberration chromosomique, mais à l'état de mosaïque, aura pour conséquence un phénotype moins altéré mais cependant apparenté aux syndromes précédents.

HECHT et coll. (88) ont remarqué que seuls les grands bras du chromosome étaient présents dans les trisomies E_1 et 21 à 46 chromosomes et translocation; c'est aussi le cas pour la trisomie D_1. Aucune différence clinique ne les distinguant des trisomies à 47 chromosomes, la conclusion est que *seuls les grands bras du chromosome trisomique doivent être considérés comme responsables du phénotype.*

HANNAH avait déjà montré en 1951, ainsi que le rapportent HECHT et coll. (88), sur des études effectuées chez la Drosophile, que le centromère ainsi que les fragments chromosomiques voisins ne renfermaient que très peu ou pas de gènes. Ainsi les gènes responsables des phénotypes dans les trisomies D_1 et E_1 seraient portés par les grands bras du chromosome trisomique. Le syndrome clinique peut être considéré comme étant dû *à la présence en triple exemplaires des gènes portés par les grands bras,* si le chromosome trisomique est considéré comme un chromosome normal.

L'observation de trisomie E_1 de CRAWFURD (34) avec délétion partielle des grands bras du chromosome supplé-

mentaire, et phénotype identique à celui de la trisomie authentique, suggère que les gènes responsables de la trisomie ne seraient pas portés sur toute l'étendue des grands bras.

La comparaison entre les observations de trisomies partielles D_1 et E_1 et celles de trisomies totales D_1 et E_1, permettra peut-être dans un proche avenir, grâce à des techniques de marquage isotopique des chromosomes, de déterminer les loci de certains gènes.

La découverte par HUEHNS et coll. (94), en 1964, d'une anomalie de l'hémoglobine dans la trisomie D_1 (présence de Hb - Gower 2) est interprétée de la manière suivante par les auteurs: cette hémoglobine serait sous la dépendance de deux gènes alpha et étha portés par le chromosome D;

alpha est un des gènes qui contrôle la structure d'une chaîne de globine normale

étha serait un gène différent encore inconnu.

Si cette hypothèse s'averrait exacte *le chromosome D serait porteur d'un des gènes contrôlant la structure d'une chaîne de globine normale.*

La présence d'anomalies nucléaires des polynucléaires neutrophiles dans la trisomie de PATAU récemment découverte par HUEHNS et coll. (95) laisse supposer *la localisation sur le chromosome D de gènes contrôlant la leucopoièse* (on sait que le chromosome 21 serait également porteur de gènes contrôlant la leucopoièse).

Une hypothèse plus audacieuse peut encore être formulée: par analogie avec l'interprétation de la chromatine sexuelle et du chromosome X, on pourrait supposer que le chromosome supplémentaire de la trisomie D_1 se trouverait dans les projections nucléaires des polynucléaires neutrophiles.

—

On peut concevoir l'action du chromosome, ou des gènes supplémentaires, agissant par l'intermédiaire de mécanismes physico-chimiques et enzymatiques.

Les molécules d'ADN qui, à l'interphase, sont les consti-

tuants essentiels des chromosomes, agiraient en induisant l'élaboration de « messagers » d'ARN dans le noyau.

Ces molécules d'ARN se répandraient dans le cytoplasme, vraisemblablement par l'intermédiaire d'organites qui sont les ribosomes, et constitueraient des chaînes moléculaires plus longues en rassemblant les acides aminés pour synthétiser des polypeptides et des protéines.

Ces protéines, probablement par l'intermédiaire d'enzymes, contrôleraient le métabolisme cellulaire. Leur spécificité résulterait de la variété et de l'arrangement des divers acides aminés.

La présence de matériel chromosomique agirait par l'intermédiaire d'une altération de la synthèse protéique.

Levkoff et coll. (127) proposent une hypothèse un peu différente: la présence de matériel chromosomique supplémentaire aurait pour conséquence un appauvrissement en précurseurs d'ARN d'où la synthèse de protéines anormales.

Nos connaissances concernant les perturbations à l'échelle intracellulaire et moléculaire dues à la présence d'un chromosome supplémentaire sont encore très limitées.

Essai d'explication embryologique

La différenciation progressive dépend, comme l'a montré l'embryologie expérimentale des caractères spécifiques des ébauches, c'est-à-dire de la « *compétence* » qui varie qualitativement et quantitativement en fonction du temps et, d'autre part, de l' « *induction* » qui se définit comme étant l'action d'ébauches qui provoquent une modification de la capacité morphogénétique intrinsèque.

Dalcq (36), par des expériences de translocations longitudinales portant sur la partie antérieure du système neural, a obtenu chez les Anoures toute une série de malformations, dont la présence d'une placode olfactive unique, de placodes olfactives paires, d'une vésicule optique unique, d'une cyclopie, d'une microphtalmie bilatérale. La compa-

raison entre les différents systèmes d'organes obtenus démontre que « la quantité de substance préchordale règle le degré de complication de l'acrencéphale », c'est-à-dire de la partie antérieure de la plaque neurale.

Yakovlev (249), à la suite de ces travaux, s'est attaché à l'étude des différentes variétés d'arhinencéphalie: il a montré que leur dénominateur commun est un défaut de division de la première vésicule cérébrale ou prosencéphale et de l'évagination des vésicules télencéphaliques dont l'inducteur commun est la plaque préchordale.

C'est au voisinage de la plaque préchordale que se constitue le mésoblaste ostéogène à l'origine du massif chondrocranien, qui formera les régions osseuses frontales, ethmoïdales, et une partie du sphénoïde.

Par ségrégation du mésoblaste latéral, toujours au voisinage de la plaque préchordale, se développeront les arcs viscéraux. D'une perturbation de leur développement dépendent en particulier le modelage anormal des arcs viscéraux et des anomalies de la fusion des bourgeons de la face.

L'ensemble de ces malformations n'est pas sans rappeler l'otocéphalie, malformation héréditaire ayant pour base une déficience de l'organisation céphalique, observée chez le lapin et le cobaye; dix degrés peuvent y être distingués:

1er degré: rapprochement des oreilles, bouche petite,
5e degré: absence d'orifice buccal, micrognatisme,
6e degré: agnatisme, microphtalmie,
8e degré: cyclopie par fusion des yeux, arhinie,
10e degré: anophtalmie, absence de tête possible.

Aucune distinction de nature ne différencie les malformations des extrémités cranio-encéphaliques dans les trisomies D_1 et E_1: l'interprétation des troubles de l'organogénèse de l'encéphale et de l'organe de la vision est du même ordre.

La présence, l'absence, ou encore l'association de ces malformations à des degrés très variables peut être conçue comme une variation de la valeur ou une variation quan-

titative des inducteurs ainsi que d'une modification de la compétence, notamment en fonction du temps. L'ensemble de ces variations d'induction et de compétence explique à la fois les différences des extrémités cranio-encéphaliques parmi les observations de trisomies d'un même chromosome, et les différences entre les trisomies de PATAU et d'EDWARDS.

Les anomalies du cou et des vertèbres concernent le matériel chordo-somitique, d'origine mésoblastique.

Les malformations affectant les membres et la polydactylie en particulier ne peuvent être expliquées que par une perturbation génétique.

Seul un trouble affectant la majeure partie du matériel mésoblastique peut rendre compte du situs inversus; les malformations cardiovasculaires, les angiomes résultent d'une perturbation d'un ordre différent, mais affectant le même matériel; il en est de même pour l'aplasie cutanée au niveau du vertex, vraisemblablement due à une anomalie frappant le feuillet mésoblastique sous-épiblastique.

Les malformations pulmonaires et digestives affectant des organes d'origine entoblastique, mais il semble bien que le trouble original soit encore à prédominance mésoblastique.

Une action secondaire de type hormonal pourrait expliquer les atypies pancréatiques, et peut-être l'ectopie testiculaire.

Les anomalies de l'appareil génito-urinaire sont les conséquences du développement anormal du canal de Wolff, du bourgeon urétéral, ou encore d'une anomalie de fusion des canaux de Muller (utérus bifide).

—

Les troubles de l'organogénèse dans les trisomies D_1 et E_1 sont par trop disparates pour qu'il soit possible de leur déterminer un lien commun. Une certaine prédominance des troubles affectant le matériel d'origine mésoblastique ou chordo-mésoblastique sera cependant notée.

On retiendra l'interprétation des malformations cranio-encéphaliques et faciales par l'altération de *la plaque pré-*

chordale, d'origine mésoblastique et entoblastique. Des anomalies d'autres inducteurs pourraient vraisemblablement être déterminées.

L'ensemble de ces malformations ne peut être expliqué que par des perturbations géniques agissant à des stades différents mais souvent très précoces du développement, et en des localisations très diverses.

APPLICATIONS PRATIQUES

La seule possibilité que l'on puisse espérer, à l'heure actuelle, est d'essayer de prévenir l'apparition d'un enfant trisomique.

La majorité de ces cas surviennent chez des parents normaux dont le caryotype ne révèle pas d'anomalies : les facteurs responsables d'une ségrégation chromosomique anormale étant encore inconnus, aucune prévention n'est par conséquent possible.

Les trisomies héréditaires représentent une éventualité rare, estimée dans le cas de la trisomie 21 à 1 % du nombre total des mongols par Zellweger et Mikamo (255).

Trois causes sont théoriquement possibles :

une translocation chez l'un des parents,
une mosaïque chez l'un des parents,
l'existence de gènes favorisant la non-disjonction.

La première étiologie est la seule qui soit bien connue. Si l'on ne tient pas compte de la survenue des avortements, l'explication mécanique de la transmission de la translocation permet d'estimer à environ 50 % la probabilité pour un même porteur de la translocation d'avoir un enfant trisomique.

Lejeune (118) remarque dans la descendance de pères porteurs-sains d'une translocation 13 ≈ 21 une fréquence très faible d'enfants mongols. La survenue d'une ségrégation méiotique anormale plus fréquemment chez la femme s'explique vraisemblablement par la fragilité par-

ticulière de la gamétogénèse féminine. Il est fort probable que cette différence entre les deux sexes soit également valable pour les trisomies D_1 et E_1.

La seule application pratique ne peut être pour l'instant que le *dépistage de translocations* impliquant un chromosome des groupes D ou E chez des individus à phénotype normal.

CONCLUSION

La fréquence des trisomies D_1 et E_1 se situe, pour chacune d'elles, autour de 1 cas pour 2 000 à 4 000 naissances, c'est-à-dire qu'elle serait 3 à 6 fois inférieure à celle du mongolisme. En fait, elles sont encore plus fréquentes si l'on tient compte des avortements dont ces trisomies sont responsables.

Leur apparition est en général *sporadique*, plus rarement existent des cas *familiaux*.

L'origine de ces trisomies est une ségrégation chromosomique anormale à la méiose ou au cours d'une des mitoses suivantes; de cette dernière éventualité peuvent résulter des mosaïques. Une délétion portant sur le chromosome supplémentaire expliquera la survenue d'une trisomie partielle.

Cette anomalie de la ségrégation chromosomique est favorisée par la présence d'une aberration chromosomique familiale; l'existence d'un parent porteur-sain d'une translocation entre un chromosome D ou E et un chromosome d'une paire différente rend compte des observations de trisomies héréditaires. La probabilité de l'apparition d'une trisomie peut être estimée à environ 1 cas sur 2.

Dans d'autres cas, la ségrégation chromosomique anormale semblerait être sous déterminisme génétique. Le vieillissement des gamètes et particulièrement du gamète femelle jouerait un rôle favorisant.

Dans la plupart des cas, son origine nous échappe encore, elle apparait due à une maladie complexe du matériel nucléaire.

Le syndrome polymalformatif serait dû à la présence, en triple exemplaires, de gènes portés par *les grands bras du chromosome trisomique* qui, par l'intermédiaire d'altérations de la synthèse protéique et de mécanismes enzymatiques, agiraient en modifiant la capacité inductrice et la compétence de certains tissus.

L'existence des phénocopies laisse supposer que d'autres facteurs étiologiques, vraisemblablement génétiques ou toxiques, pourraient avoir un mode d'action identique.

CONCLUSION GÉNÉRALE

Les chromosomes du groupe 13-15 ou D se répartissent en trois paires différentes que les techniques actuelles ne permettent pas de distinguer les unes des autres. Un chromosome supplémentaire à l'intérieur de ce groupe définit la trisomie 13-15.

Patau constate que sa présence détermine toujours un même phénotype : il s'agit par conséquent de la même aberration chromosomique qu'il appelle trisomie D_1. De façon analogue, la présence d'un chromosome supplémentaire classé dans le groupe 16-18 ou E, détermine la trisomie E_1 décrite pour la première fois par Edwards (le chromosome est plus vraisemblablement un 17 ou 18).

A la Clinique de Pédiatrie et Puériculture de Nancy a été recueillie une des premières observations françaises de trisomie D_1 : c'était un nouveau-né atteint d'un ensemble polymalformatif, caractérisé essentiellement par une dysmorphie cranio-faciale, des anomalies des organes génitaux et des mains.

Il est décédé à l'âge de 100 jours. L'autopsie a mis en évidence l'absence totale de formations rhinencéphaliques antérieures et des malformations graves du cortex rolantique, du système commissural et du cervelet, ainsi qu'une communication interauriculaire et la persistance de la perméabilité du canal artériel.

A cette occasion ont été analysé toutes les observations de trisomies de Patau connues (35 cas) ; il s'agit d'un ensemble polymalformatif d'expression variable : la survie au delà de 1 an est rare. Les principales malformations intéressent le système nerveux central, avec arhinencéphalie fréquente, les yeux, le massif cranio-facial, les extrémités des membres, le cœur et les autres viscères abdominaux, les reins, les organes génitaux et la peau,

Le tableau clinique de la trisomie d'Edwards a été dégagé à la suite de l'étude de 57 cas actuellement dénombrés: les malformations les plus fréquentes affectent le système nerveux central, le massif cranio-facial, les membres, l'appareil ostéo-articulaire, le cœur et les autres viscères abdominaux, les reins. Le décès survient en général au cours de la première année.

La similitude du phénotype de ces deux trisomies rend leur distinction clinique très difficile. L'arhinencéphalie, souvent rapportée dans la trisomie D_1 est le seul critère anatomo-clinique différentiel de valeur.

Notre recherche bibliographique, certainement incomplète, permet de réunir plus de 130 observations réalisant des ensembles polymalformatifs susceptibles d'être rattachés à des trisomies D_1 ou E_1.

Le diagnostic différentiel, tant clinique que cytogénétique avec les autres trisomies ne présente pas de difficultés.

Les trisomies de Patau et d'Edwards à 46 chromosomes et translocation diffèrent par leur caryotype, mais non par leur phénotype, des trisomies à 47 chromosomes. Les mosaïques et les trisomies partielles réalisent des tableaux cliniques variables selon qu'elles comprennent en totalité ou en partie le syndrome polymalformatif de la trisomie authentique. Le diagnostic différentiel entre trisomies partielles 13-15 et 16-18 n'est possible que s'il existe une translocation chez l'un des parents.

L'existence vraisemblable de phénocopies ainsi que l'observation de la Clinique de Pédiatrie et Puériculture de Nancy évocatrice du syndrome d'Edwards et qui présente en réalité une mosaïque d'un type nouveau montrent que la définition des trisomies D_1 et E_1 ne peut être que cytogénétique.

La fréquence des trisomies de Patau et d'Edwards se situe, pour chacune d'elles, autour de 1 cas pour 2 000 et 4 000 naissances; cette évaluation ne tient pas compte des avortements précoces.

Leur apparition est en général sporadique, parfois familiale: ce sera dans ce dernier cas une trisomie à 46 chro-

mosomes due à l'existence d'une translocation familiale entre un chromosome D ou E et un chromosome d'une paire différente.

Le chromosome trisomique résulte d'une ségrégation chromosomique anormale. Quelques hypothèses étiologiques et pathogéniques ont été envisagées.

—

Ainsi, au cours de ce travail, nous avons essayé, en nous appuyant sur un nombre suffisant d'observations, de tracer le tableau clinique des trisomies D_1 et E_1. Nous avons montré que peu de différences cliniques les séparent.

La gravité du phénotype ne doit pas faire oublier l'existence certaine de variétés mineures de ces maladies sous forme de mosaïques et de trisomies partielles.

Des cas d'accumulations familiales ont été mis en évidence, leur incidence serait faible.

Les fréquences des trisomies de Patau et d'Edwards se situent, si on les additionne, dans un ordre de grandeur assez comparable à celle du mongolisme.

BIBLIOGRAPHIE

1. Adelmann (H.-B.). — The problem of cyclopia.
Quart. Rev. Biol., 1936, **11**, 161-182; 284-304.

1a. André-Thomas, Gruner (J.). — Un cas de microcéphalie avec malformations complexes: arhinencéphalie, agénésie du corps calleux et du trigone, hétérotypies, anomalies du cervelet, du tronc cérébral et de la moelle, malformations vasculo-mésenchymateuses.
Ann. Méd., 1951, **52**, 5-31.

2. Atkins (L.), Rosenthal (M.-K.). — Multiple congenital abnormalities associated with chromosomal trisomy.
New. Engl. J. Med., 1961, **265**, 314-318.

3. Babini (B.), Piazzi (G.), Scorza (P.-A.). — Su di casa di trisomia del gruppo chromosomico 16-18.
Boll. Soc. ital. Biol. sper., 1963, **39**, 332-335.

4. Bartholin (Thomas). — *Historiarum anatomicarum rariorum centuria III et IV. Ejusdem cura accessere observationes anatomicae cl. viri Petri Paevi.* Hafniae, P. Hakii, 1657, in-12, 430 p.
(à la p. 95: Historia XLVII: Monstrum sine oculis).

5. Becak (W.), Becak (M.-L.), Andrade (J.-D.), Manissadjian (A.). — Extra acrocentric chromosome in a case of giant cavernous haemangioma with secondary thrombocytopenia.
Lancet, 1963, **2**, 468-469.

6. Becak (W.), Becak (M.-L.), Schmidt (B.-J.). — Chromosome trisomy of 13/15 in two cases of generalized congenital analgesia.
Lancet, 1963, **1**, 664-665.

7. Becker (K.-L.), Burke (E.-C.), Albert (A.). — Double autosomal trisomy (D trisomy plus mongolism).
Proc. Mayo Clin., 1963, **38**, 242-248.

8. Berger (R.). — Contribution à l'étude cytogénétique des leucémies humaines. 117 p. *Dactylogr.*
(*Thèse Méd., Paris*, 1963).

9. Berghe (H. van den), Greemens (J.). — Mosaic trisomy in phenotypically normal mother of mongol.
Lancet, 1964, **1**, 526-527.

10. Best (E.). — Zur Frage der Cyklopie und der Arhinencephalie.
Beitr. path. Anat., 1920, **67**, 437-457.

11. Blank (C.-E.), Gemmell (E.), Casey (M.-D.), Lord (M.). — Mosaicism in a mother with a mongol child.
Brit. Med. J., 1962, **2**, 378.

12. Blattner (R.-J.). — Chromosomes in chronic myeloid leukemia and in acute leukemia associated with mongolism.
J. Pediat., 1961, **59**, 145-148.

13. Book (J.-A.), Santesson (B.). — Malformation syndrome in man associated with triploidy (69 chromosomes).
Lancet, 1960, **1**, 858-859.

14. Brachet (J.), Mirsky (A.-E.). — Meiosis and mitosis.
In: The Cell. T. 3, 440 p.
New-York and London, 1960, Academic Press.
15. Bray (P.-F.), Josephine (Sr. A.). — A probable autosomal trisomy translocation in an infant with multiple congenital anomalies.
(Abstracts of the thirty-third annual Meeting of the Society for Pediatric Research).
J. Pediat., 1963, **63**, 714.
16. Bray (P.-F.), Mukherjee (B.-B.). — Chromosomal anomaly in an infant with a degenerative disease of the central nervous system.
J. Pediat., 1963, **62**, 230-234.
17. Breg (R.-W.), Miller (O.-J.), Schmickel (R.-D.). — Chromosomal translocations in patients with mongolism and in their normal relatives.
New Engl. J. Med., 1962, **266**, 845-851.
18. Brodie (H.-R.), Dallaire (L.). — The E syndrome (trisomy 17-18) resulting from a maternal chromosomal translocation.
Canad. Med. Ass. J., 1962, **87**, 559-561.
19. Buckton (K.-E.), Jacobs (P.-A.), Brown (W.-M.-C.), Doll (R.). — A study of the chromosome damage persisting after X-ray therapy for ankylosing spondylitis.
Lancet, 1962, **2**, 676-682.
20. Buckton (K.-E.), Harnden (D.-G.), Baikie (A.-G.), Woods (G.-E.). — Mongolism and leukaemia in same sibship.
Lancet, 1961, **1**, 171-172.
21. Buehler (E.), Bodis (I.), Rossier (R.), Stadler (G.-R.). — Trisomie 13-15 mit cebocephalie.
Ann. paediat. (Basel), 1962, **199**, 198-205.
22. Buehler (E.), Buehler (U.-K.), Stalder (G.-R.). — Partial monosomy 18 and anomaly of thyroxine synthesis.
Lancet, 1964, **1**, 170-171.
23. Buehler (S.), Rossier (R.), Bodis (I.), Valliet (V.), Buehler (U.-K.), Stalder (G.-R.). — Chromosomal translocation in a mentally deficient child with cryptorchism.
Acta paediat (Uppsala), 1963, **52**, 177-182.
24. Butler (L.-J.), France (N.-E.), Russell (A.), Sinclair (L.). — A chromosomal aberration associated with multiple congenital anomalies.
Lancet, 1962, **1**, 1242.
25. Carli (L. de), Nuzzo (F.), Chiarelli (B.), Poli (E.). — Trisomic condition of a large chromosome in a woman with mongoloid traits.
Lancet, 1960, **2**, 130-131.
26. Carr (D.-H.). Chromosome studies in abortuses and stillborn infants.
Lancet, 1963, **2**, 603-606.
27. Carter (C.-O.), Hamerton (J.-L.), Polani (P.-E.), Gunalp (A.), Weller (S.-D.). — Chromosome translocation as a cause of familial mongolism.
Lancet, 1960, **2**, 678-680.
28. Chandra (H.-S.), Hungerford (D.-A.). — An aberrant autosome (13-15) in a human female and her father (both apparently) normal.
Cytogenetics (Basel), 1963, **2**, 34-41.
29. Chaltal (J.), Jean (R.), Emberger (J.-M.). — Translocation entre deux chromosomes du groupe 13-15 chez la mère d'un mongolien par trisomie 21 régulière.
Communication personnelle (sera prochainement publiée).
30. Clarke (C.-M.), Edwards (J.-H.), Smallpeice (V.). — 21 trisomy-normal mosaicism in an intelligent child with some mongoloid characters.
Lancet, 1961, **1**, 1028-1030.

31. Collins (E.-T.). — On anophthalmos.
Roy Lond. ophthal. Hosp. Rep., 1887, **11**, 429-455.

32. Conen (P.-E), Bell (A.-G.), Rance (C.-P.). — A review of chromosome studies in the diagnosis of mongolism. Case report of a chinese infant.
J. Pediat., 1962, **63**, 533-539.

33. Conen (P.-E.), Phillips (K.-G.), Mauntner (L.-S.). — Multiple developmental, anomalies and trisomy of a 13-15 groupe chromosome (« D » syndrome).
Canad. Med. Ass. J., 1962, **87**, 709-712.

34. Crawfurd (M. d'A.). — Multiple congenital anomaly associated with an extra antosome.
Lancet, 1961, **2**, 22-24.

35. Currarino (G.), Silverman (F.-N.). — Orbital hypotelorism, arhinencephaly, and trigonocephaly.
Radiology, 1960, **74**, 206-217.

36. Dalcq (A.). — Sur l'induction du prosencéphale.
C. R. Soc. Biol. (Paris), 1946, **140**, 1199-1200.

37. Day (R.-W.), Wright (S.-W.), Koons (A.), Quigley (M.). — XXX 21-trisomy and retinoblastoma.
Lancet, 1963, **2**, 154-155.

38. Dejean (C.), Hervouet (F.), Leplat (G.). — *L'embryologie de l'œil et sa tératologie.*
Rapports présentés à la Société Française d'Ophtalmologie le 13 mai 1958.
Paris, Masson, 1958, 728 p.

39. Dent (T.), Edwards (J.-H.), Delhanty (J.-D.-A.). — A partial mongol.
Lancet, 1963, **2**, 484-486.

40. Denver (The) report. — A proposed standart system of nomenclature of human mitotic chromosomes.
Lancet, 1960, **1**, 1063-1065.

41. Dill (F.-J.), Miller (J.-R.). — D-trisomy with a translocation.
Communication personnelle, 1963.

42. Dunn (H.-G.), Ford (D.-K.), Auesperg (N.), Miller (J.-R.). — Benign congenital hypotonia with chromosomal anomaly.
Pediatrics, 1961, **28**, 578-591.

43. Edwards (J.-R.). — Terminology of trisomic syndromes.
Lancet, 1963, **2**, 197-198.

44. Edwards (J.-H.), Harnden (D.-G.), Cameron (A.-H.), Grosse (V.-M.), Wolff (O.-H.). — A new trisomic syndrome.
Lancet, 1960, **1**, 787-790.

45. Ek (J.-I.), Falck (V.), Bergman (S.), Reitalu (J.). — A male mongoloid with 46 chromosomes.
Lancet, 1961, **2**, 526-527.

46. El-Alfi (O.-S.), Powell (H.-C.), Biesele (J.-J.). — Possible trisomy in chromosome group 6-12 in a mentally retarded patient.
Lancet, 1963, **1**, 700-701.

47. Ellis (J.-R.), Marwood (J.-C.). — Autosomal trisomy syndromes.
Lancet, 1961, **2**, 263.

48. Ferguson - Smith (D.-A.). — In medical genetics, 1960.
J. chron. Dis., 1961, **14**, 27-41.

49. Ferguson - Smith (D.-A.). — Abnormal sex ratio in the autosomal trisomy syndromes.
Lancet, 1962, **2**, 357-358.

50. Ferguson-Smith (M.-A.), Handmaker (S.-D.). — Observations on satellited human chromosomes.
Lancet, 1961, **1**, 638-640.

51. Ferguson - Smith (M.-A.), Handmaker (S.-D.). — The associated of satellited chromosomes with specific chromosomal regions in cultured human somatic cells.
Ann. Hum. Genet., 1963, **27**, 143-156.

52. Ferguson (J.), Pitt (D.). — Another child with 47 chromosomes.
Med. J. Aust., 1963, **50**, 546-547.

53. Fitzgerald (P.-H.). — A possible supernumerary chromosome associated with dystrophia myotonica.
Lancet, 1962, **2**, 456-457.

54. Fitzgerald (P.-H.), Lycette (R.-R.). — Mosaicism involving the autosome associated with mongolism.
Lancet, 1961, **2**, 212.

55 Forsman (H.), Lehmann (O.). — Translocation carying phenotypically normal males and Down syndrome.
Lancet, 1961, **1**, 1286.

56. Forssman (H.), Lehmann (O.). — Chromosome studies in eleven families with mongolism in more than one member.
Acta paediat. (Uppsala), 1962, **51**, 180-188.

57. Fraccaro (M.), Kaijser (K.), Lindsten (J.). — A child with 49 chromosomes.
Lancet, 1960, **2**, 899-902.

58. Fraccaro (M.), Kaijser (K.), Lindsten (J.). — Chromosomal abnoralities in father and mongol child.
Lancet, 1960, **1**, 724-727.

59. Fraccaro (M.), Lindsten (J.). — A child with 49 chromosomes.
Lancet, 1960, **2**, 1303.

60. Fraser (J.-H.), Campbell (J.), Mac Gillivray (R.-C.), Boyd (E.), Lennox (B.). — The XXX syndrome. Frequency among mental defectives and fertility.
Lancet, 1960, **2**, 626-627.

61. Freund (J.). — Zur Phänogenese des Status Bonnevie - Ullrich. Organisatorwirkungen in der menschlicher Teratogenese, erläutert an einem mit partieller Arhinencephalie kambinierten Status Bonnevie - Ulrich.
Z. Kinderheilk., 1955-56, **77**, 504-531.

62. Gagnon (J.). — Les chromosomes de l'homme. 1re partie.
Un. med. Can., 1960, **89**, 1287-1292.

63. Gagnon (J.). — Les chromosomes de l'homme. 2e partie.
Un. med. Can., 1961, **90**, 1183-1203.

64. Gagnon (J.), Archambault (L.), Laberge (E.), Katyk-Longtin (N.). — Trisomie partielle 18 par insertion ou translocation. 4/18.
Un. med. Can., 1963, **92**, 311-319.

65. Gagnon (J.), Katyk-Longtin (N.), Groot (J.-A.), Barbeau (A.). — Double trisomie autosomique à 48 chromosomes (21+18).
Un. med. Can., 1961, **90**, 1220-1226.

66a. Geoffroy Saint-Hilaire (I.). — Des Monstres Cyclocéphaliens.
In: Histoire générale et particulière des anomalies de l'organisation chez l'Homme et les animaux.
T. 2, Baillière, Paris, 1836, p. 375-420.

66b Geoffroy Saint-Hilaire (I.). — Des causes des anomalies.
In: Histoire générale et particulière des anomalies de l'organisation chez l'Homme et les animaux.
T. 3. Baillière, Paris, 1836, p. 471-473.

67. German (J.-L.), Demayo (A.-P.), Bearn (A.-G.). — Inheritance of an abnormal chromosome in Down's syndrome (mongolism) with leukaemia.
Amer. J. Hum. Genet., 1962, **14**, 31-43.

68. German (J.-L.), Rankin (J.-K.), Harrison (P.-A.), Donovan (D.-J.), Hogan (W.-J.), Bearn (A.-G.). — Autosomal trisomy of a group 16-18 chromosome.
J. Pediat., 1962, **60**, 503-512.

69. Gibson (D.-A.), Uchida (I.-A.), Lewis (A.-J.). — A review of the 18 trisomy syndrome.
Med. biol. Ill., 1963, **13**, 80-88.

70. Gilgenkrantz (Mme S.), Olive (Mme D.), Pierson (M.). — Les aberrations chromosomiques.
Ann. med. Nancy, 1963, **2**, 1029-1060.

71. Giraud (R.), Bernard (R.), Stahl (A.), Giraud (F.), Hartung (M.), Lebeuf (M.). — Mosaïque chromosomique chez une mongolienne avec un Q. I. à 0,85.
Pédiatrie, 1963, **18**, 753-758.

72. Gottlieb (M.-I.), Hirschhorn (K.), Cooper (H.-L.), Lusskin (N.), Moloshok (R.-E.), Hodes (L.). — Trisomy 17 syndrome.
Report of three cases and review of the literature.
Amer. J. med., 1962, **33**, 763-773.

73. Gromults (J.-M.), Hirschhorn (K.). — Satellites of acrocentric chromosomes.
Lancet, 1962, **2**, 54.

74. Grouchy (J. de), Mlynarski (J.-C.), Maroteaux (P.), Lamy (M.), Deshaies (G.), Benichou (C.), Salomon (C.). — Syndrome polydyspondylique par translocation 14-15 et dyschondrostérose chez un même sujet. Ségrégation familiale.
C.R. Acad. Sc. (Paris), 1963, **256**, 1614-1616.

75. Gustavson (K.-H.), Ek (J.-I.). — Triple stem-line mosaicism in mongolism.
Lancet, 1961, **2**, 319.

76. Gustavson (K.-H.), Ivemark (B.-I.), Zetterqvist (P.), Book (J.-A.). — Post mortem diagnosis of a new double trisomy associated with cardio-vascular and other anomalies.
Acta paediat. (Uppsala), 1962, **51**, 676-697.

77. Hall (B.). — Down's syndrome (mongolism) with normal chromosomé.
Lancet, 1962, **2**, 1026-1027.

78. Hall (B.). — Down's syndrome (mongolism) with a morphological Philadelphia chromosome.
Lancet, 1963, **1**, 558.

79. Hall (B.). — Mongolism and other abnormalities in a family trisomy 21-22 tendency.
Acta paediat. (Uppsala), 1963, Suppl. 146, 77-91.

80. Hamerton (J.-L.), Briggs (S.-M.), Gianelli (F.), Carter (C.-O.). — Chromosome studies in detection of parents with high risk of second child with Down's syndrome.

81. Hammerton (J.-L.), Cowie (V.-A.), Gianelli (F.), Briggs (S.-M.), Polani (P.-E.). — Differential transmission of Down's syndrome (mongolism) through male and female translocation carriers.
Lancet, 1961, **2**, 956-958.

82. Hammerton (J.-L.), Giannelli (F.), Carter (C.-O.). — A family strowing transmission of a D/D reciprocal translocation and a case of regular 21 trisomic Down's syndrome.
Cytogenetics (Basel), 1963, **2**, 194-207.

83. Hauschka (T.-S.), Hasson (J.-E.), Goldstein (M.-N.), Koepf (G.-F.), Sandberg (A.-A.). — An XYY man with progeny indicating familial tendency to non-disjonction.
Amer. J. Hum. Genet., 1962, **14**, 22-30.

83a. Haworth (J.-C.), Medovy (H.), Lewis (A.-J.). — Cebocephalie with endocrine dysgenesis. Report of 3 cases.
J. Pediat., 1961, **59**, 726-733.

84. Haylock (J.), Fitzgerald (M.), Danks (D.), Dennett (X.). — Two cases of the 18 trisomy syndrome, one in combination with an XXY karyotype.
Communication personnelle. 1963.

85. Hayward (M.-D.), Bower (B.-D.). — Chromosomal trisomy associated with the Sturge-Weber syndrome.
Lancet, 1960, **2**, 844-846.

86. Hayward (M.-D.), Bower (B.-D.). — The chromosomal constitution of the Sturge-Weber syndrome.
Lancet, 1961, **1**, 558-559.

87. Hecht (F.), Bryant (J.), Arakaki (D.), Kaplan (E.), Gentile (G.). — Trisomy-18 syndrome due to de-novo translocation.
Lancet, 1963, **1**, 114.

88. Hecht (F.), Bryant (J.-S.), Motulsky (A.-G.), Giblett (E.-R.). — The No 17-18 (E) trisomy syndrome.
Studies on cytogenetics, dermatoglyphics, paternal age and linkage.
J. Pediat., 1963, **63**, 605-621.

89. Hecht (F.), Motulsky (A.-G.), Giblett (E.-R.). — Studies on the etiology and effects of trisomy 17-18 (Abstracts of the thirty-third annual meeting of the Society for Pediatric Research).
J. Pediat., 1963, **63**, 715.

90. Heinrichs (E.-H.), Allen (S.-W. Jr.), Nelson (P.-S.). — Simultaneous 18 trisomy and 21 trisomy cluster.
Lancet, 1963, **2**, 468.

91. Hirschhorn (K.), Cooper (H.-L.). — Chromosomal aberrations in human disease: the current status of cytogenetics in medicine.
Am. J. Med., 1961, **31**, 442-470.

92. Holman (G.-H.), Erkman (B.), Zacharias (D.-L.), Koch (H.-F.). — The 18 trisomy syndrome. Two new clinical variants.
New Engl. J. Med., 1963, **268**, 982-988.

93. Hoevels (O.), Muellereisert (F.). — Der « Typus Rostockiensis » als characteristiches kombinationsbild multipler Missbildungen (Polydactylie, Hypospadie, Kryptorchismus und Mikrognathie).
Z. Kinderheilk, 1955, **77**, 454-467.

94. Huehns (E.-R.), Hecht (F.), Keil (J.-V.), Motulsky (A.-G.). — Developmental hemoglobin anomalies in a chromosomal triplication: Di trisomy syndrome.
Pro. nat. Acad. Sci. (Wash.), 1964, **51**, 89-97.

95. Huehns (E.-R.), Lutzner (M.), Hecht (F.). — Nuclear abnormalities of the neutrophils in D_1 (13-15) - trisomy syndrome.
Lancet, 1964, **1**, 589-590.

96. Ilbery (P.-L.), Lee (C.-W.-C.), Winn (S.-M.). — Incomplete trisomy in a mongoloid child exhibiting minimal stigmata.
Med. J. Aust., 1961, **48**, 182.

97. Jacobs (P.-A.), Baikie (A.-G.), Brown (W.-M.-C.), Mac Gregor (T.-N.), Maclean (N.), Harnden (D.-G.). — Evidence for the existence of the human « super female ».
Lancet, 1959, **2**, 423-425.

98. Jacobsen (P.), Dupont (A.), Mikkelsen (M.). — Translocation in the 13-15 group as a cause of partial trisomy and spontaneous abortion in the same family.
Lancet, 1963, **2**, 584-585.
99. Jagiello (G.-M.). — Familial 13-15 translocation abnormality (Denver classification) associated with one case of cerebral palsy.
New Engl. J. Med., 1963, **269**, 66-69.
100. Jerome (H.), Lejeune (J.), Turpin (R.). — Etude de l'excrétion urinaire de certaines métabolites du triptophane chez les enfants mongoliens.
C.R. Acad. Sci. (Paris), 1960, **251**, 474-476.
101. Jervis (G.-A.), Stimson (C.-W.). — De Lange syndrome.
J. Pediat., 1963, **63**, 634-645.
102. Johnston (A.-W.). — The chromosomes in a child with mongolism and acute leukemia.
New Engl. J. Med., 1961, **264**, 591-594.
103. King (M.-J.), Gillis (E.-M.), Baikie (A.-G.). — Alkaline - phosphatase activity of polymorphs in mongolism.
Lancet, 1962, **2**, 1302-1305.
104. Kiossoglou (K.-A.), Rosenbaum (E.), Mitus (W.-J.), Dameshek (W.). — Multiple chromosome aberrations in Down's syndrome associated with twinning and acute granulocytic leukaemia.
Lancet, 1963, **2**, 944-945.
105. Koenig (E.-U.), Lubs (H.-A.), Brandt (I.-K.). — The relationship between congenital anomalies and autosomal chromosome abnormalities.
Yale J. Biol. Med., 1962, **35**, 189-205.
106. Koehn (K.). — Über die Arhinenzephalie.
Zbl. allg. Path. path. Anat., 1952, **88**, 246-258.
107. Koulischer (L.), Pelc (S.), Perier (O.). — A case of trisomy 18 - mosaicism.
Lancet, 1963, **2**, 945-946.
108. Kraus (B.-S.), Kitamura (H.), Ooe (T.). — Malformations associated with cleft lip and palate in human embryos and fetuses.
Amer. J. Obstet. Gynec., 1963, **86**, 321-328.
109. Krivit (W.), Good (R.-A.). — Simultaneous occurence of mongolism and leukemia. Report of a nation-wide survey.
Amer J. Dis. Child., 1957, **94**, 289-293.
110. Kundrat (H.). — Arhinencephalie als typische Art von Missbildung (Besprochen von C. Breus).
Wien. med. Bl., 1882, **45**, 1395-1397.
111. Landau (J.-W.), Barry (J.-M.), Koch (R.). — Arhinencephaly.
J. Pediat., 1963, **62**, 895-900.
112. Lange (de C.). — Cebocephalia minor (Beitrag zur Kenntnis der Cyclopien).
Acta psychiat. et neurol., 1940, **15**, 299-336.
113. Lanman (J.-T.), Sklarin (B.-S.), Cooper (H.-L.), Hirschhorn (K.). — Klinefelter's syndrome in a ten - month - old mongolian idiot: report of case with chromosome analysis.
New Engl. J. Med., 1960, **263**, 887-890.
114. Laurence (K.-M.), Ishmael (J.). — Chromosomes in typus Degerativus Amstelodamensis (De Lange syndrome).
Lancet, 1963, **1**, 1326.
115. Lehmann (O.), Forssman (H.). — Chromosome complement in a mongoloid mother, her child, and the child's father.
Lancet, 1960, **1**, 498.

116. Lehmann (O.), Forssman (H.). — Chromosomes in the Sturge-Weber syndrome.
Lancet, 1960, **2**, 1450.
117. Lejeune (J.). — Autosomal disorders.
Pediatrics, 1963, **32**, 326-337.
118. Lejeune (J.). — Les caryotypes de la trisomie 21.
Rev. Prat. (Paris), 1964, **14**, 57-67.
119. Lejeune (J.), Delthil (P.), Berger (R.). — Sur un cas de trisomie 17.
Arch. franç. Pédiat., 1963, **20**, 737-740.
120. Lejeune (J.), Gautier (M.), Turpin (R.). — Les chromosomes humains en culture de tissus.
C.R. Acad. Sci. (Paris), 1959, **248**, 602-603.
121. Lejeune (J.), Gautier (M.), Turpin (R.). — Etude des chromosomes de neuf enfants mongoliens.
C.R. Acad. Sci. (Paris), 1959, **248**, 1721-1722.
122. Lejeune (J.), Lafourcade (J.), Scharer (K.), Wolff (E. de), Salomon (C.), Haines (M.), Turpin (R.). — Monozygotisme hétérocaryote, jumeau normal et jumeau trisomique 21.
C.R. Acad. Sci. (Paris), 1962, **254**, 4404-4406.
123. Lejeune (J.), Turpin (R.), Decourt (J.). — Aberrations chromosomiques et maladies humaines. Syndrome de Klinefelter XXY à 46 chromosomes par fusion centrométrique TT.
C.R. Acad. Sc. (Paris), 1960, **250**, 2468-2470.
124. Lejeune (J.), Turpin (R.), Gautier (M.). — Le mongolisme, premier exemple d'aberration autosomique humaine.
Ann. Génét., 1959, **1**, 41-49.
125. Lele (K.-P.), Penrose (L.-S.), Stallard (H.-B.). — Chromosome deletion in a case of retinoblastoma.
Ann. hum. Genet., 1963, **27**, 171-174.
126. Levinson (A.), Friedman (A.), Stamps (F.). — Variability in mongolism.
Pediatrics, 1955, **16**, 43-52.
127. Levkoff (A.-H.), Mather (G.-B.), Eisenstein (R.-P.), Bend (S.). — A case of trisomy 16-18 syndrome.
Amer. J. Dis. child., 1964, **107**, 300-303.
128. Lewis (F.-J.-W.), Hyman (J.-M.), Mac Taggart (M.), Margaret Mac Taggart, Poulding (R.-H.). — Trisomy of autosome 16.
Nature (Lond.), 1963, **199**, 404.
129. Lewis (W.-H.). — The experimental production of cyclopia in the fish embryo (Fundulus Heteroclitus).
Anat. Rec., 1909, **3**, 175-181.
130. Lozzio (C.-B. de), Valencia (J.-I.). — A case of translocation 21-22 / 17-18.
Lancet, 1963, **1**, 1116.
131. Lubs (H.-A. Jr.). — Causes of familial mongolism.
Lancet, 1961, **2**, 881.
132. Lubs (H.-A.), Koenig (E.-V.), Brandt (I.-K.). — Trisomy 13-15: a clinical syndrome.
Lancet, 1961, **2**, 1001-1002.
133. Macintyre (M.-N.), Staples (W.-I.), Steinberg (A.-G.), Hempel (J.-M.). — Familial mongolism (trisomy 21 syndrome) resulting from a « 15/21 » chromosome translocation in more than three generations of a large kindred.
Amer. J. Hum. Genet., 1962, **14**, 335-344.
134. Mann (Ida). — Origin of developmental abnormalities.
In: Developmental Abnormalities of the eye. 2nd edition. The British Medical Association, London, 1957, p. 1-41.

135. Marden (P.-M.), Smith (D.-W.), Mc Donald (M.-J.). — Congenital anomalies in the newborn infant, including minor variations. A study of 4, 412 babies by surface examination for anomalies and buccal smear for sex chromatin.
J. Pediat., 1964, **69**, 357-371.
136. Marshall (R.), Newnham (R.-E.), Rawstron (J.-R.), Ellis (J.-R.), Stevens (L.-J.). — Features of 13-15 trisomy syndrome with normal karyotype.
Lancet, 1964, **1**, 556.
137. Mc Kusick (V.-A.). — Chromosomes in Marfan's disease.
Lancet, 1960, **1**, 1194.
138. Mercer (R.-D.), Darakjian (G.). — Apparent translocation between chromosome 2 and an acrocentric in group 13-15.
Lancet, 1962, **2**, 784.
139. Miller (J.-Q.), Picard (E.-H.), Alkan (M.-K.), Gerald (P.-S.). — Neurologic manifestations of 13-15 trisomy : a chromosome abnormality in arhinencephaly.
Trans. Amer. neurol. Ass., 1962, **87**, 51-56.
140. Miller (J.-Q.), Picard (E.-H.), Alkan (M.-K.), Warner (S.), Gerald (P.-S.). — A specific congenital brain defect (arhinencephaly) in 13-14 trisomy.
New Engl. J. Med., 1963, **268**, 120-123.
141. Miller (M.), Robbins (J.), Fishman (R.), Medenis (R.), Rosenthal (I.). — A chromosomal anomaly with multiple ocular defects.
Amer. J. Ophthalm., 1963, **55**, 901-910.
142. Miller (O.-J.), Breg (W.-R.), Smickel (R.-D.), Tretter (W.). — A family with an XXXXY male, a leukemic male, and two 21 trisomic mongoloid females.
Lancet, 1961, **2**, 78-79.
143. Monier (Mme Madeleine). — Contribution à l'étude du caryogramme humain par la technique de culture des cellules du sang circulant.
79 p. *Dactylogr.*
(Thèse Méd. Nancy, 1963).
144. Morsier (G. de). — Etudes sur les dysraphies cranio-encéphaliques. Agénésies des lobes olfactifs (télencéphaloschizis médian) - la dysplasie olfacto-génitale.
Schweiz. Arch. Neurol. Psychiat., 1955, **74**, 309-361.
145. Morsier (G. de). — Median cranioencephalic dysraphias and olfactogenital dysplasia.
Wld. Neurol., 1962, **3**, 485-500.
146. Morton (W.-R.-M.). — Arhinencephaly and multiple developmental anomalies occuring in a human full-term fœtus.
Anat. Rec., 1947, **98**, 45-58.
147. Moorhead (P.-S.), Mellman (W.-J.), Wenar (C.). — A familial chromosome translocation associated with speach and mental retardation.
Amer. J. Hum. Genet., 1961, **13**, 32-46.
148. Moseley (J.-E.), Wolf (B.-S.), Gottlieb (M.-I.). — The trisomy 17-18 syndrome. Roentgen features.
Amer. J. Roentgenol., 1963, **39**, 905-913.
149. Neimann (N.), Pierson (M.), Gilgenkrantz (Mme S.), Olive (Mme O.), Kahn (Cl.). — La trisomie 13-15.
Arch. franç. Pédiat., 1964, **21**, 661-686.
150. Nichols (W.-W.), Fabrizio (D.-P.-A.), Coriell (L.-L.). — Mongolism with mosaic chromosome pattern.
Amer. J. Dis. Child., 1961, **102**, 452-454.
151. Northcutt (R.-C.). — Multiple congenital anomalies in a negro infant with 13-15 Trisomy.
Sth. med. J, (Bgham, Ala), 1962, **55**, 385-389.

152. Nowell (P.-C.), Hungerford (D.-A.). — Aetiologie of leukaemia.
Lancet, 1960, **1**, 113-114.
153. Ohno (S.), Trujillo (J.-M.), Kaplan (W.-D.), Kinosita (R.). — Nucleolus - organisers in the causation of chromosomal anomalies in man.
Lancet, 1961, **2**, 123-126.
154. Oikawa (K.), Gromults (J.-M.), Hirschhorn (K.). — 13-15 trisomy with translocation.
Communication personnelle. 1962.
155. Oikawa (K.), Kochen (J.-A.), Schorr (J.-B.), Hirschhorn (K.). — Trisomy - 17 syndrome with phocomelia due to complete and partial chromosomal trisomy.
(Abstracts of the thirty - third annual meeting of the Society for Pediatric Research).
J. Pediat., 1963, **63**, 715.
156. Olivier (G.). — *Pratique anthropologique*.
Paris, Vigot, 1960, p. 95-102.
157. Patau (K.). — The identification of individual chromosomes, especially in man.
Amer. J. Hum. Genet., 1960, **12**, 250-276.
158. Patau (K.). — Chromosome identification and the Denver report.
Lancet, 1961, **1**, 933-934.
159. Patau (K.), Smith (D.-W.), Therman (E.), Inhorn (S.-L.), Wagner (H.-P.). — Multiple congenital anomalies caused by an extra chromosome.
Lancet, 1960, **1**, 790-793.
160. Patau (K.), Therman (E.), Smith (D.-W.) Inhorn (S.-L.), Picken (B.-F.). — Partial - trisomy syndromes: I Sturge - Weber's disease.
Amer. J. Hum. Genet., 1961, **13**, 287-298.
161. Penrose (L.-S.), Ellis (J.-R.), Delhanty (J.-D.-A.). — Chromosomal translocation in mongolism and in normal relatives.
Lancet, 1960, **2**, 409-410.
162. Peiffer (R.-A.). — The transmission of G/G translocation.
Lancet, 1963, **1**, 1163.
163. Pfeiffer (R.-A.). — Chromosome abnormalities in children with congenital malformations.
Communication personnelle. 1964.
164. Pfeiffer (R.-A.), Huether (W.). — Trisomie des Chromosomes Nr 18 unter dem Bild einer Arthrogryposis multiplex congenita.
Klin. Med. (Wien.), 1963, **27**, 1110-1114.
165. Polani (P.-E.), Briggs (J.-H.), Ford (C.-E.), Clarke (C.-M.), Berg (J.-M.). — A mongol girl with 46 chromosomes.
Lancet, 1960, **1**, 721-724.
166. Prader (A.). — Die Klinik der häufigsten chromosomalen Störungen.
Helv. med. Acta, 1962, **29**, 403-419.
167. Prader (A.). —
Communication personnelle. 1963.
168. Priest (J.-H.), Bryant (J.), Motulski (A.-G.). — Down's syndrome: trisomy and a de-novo translocation in a family.
Lancet, 1963, **2**, 411-412.
169. Rabischong (P.). —Etude des variations morphologiques du crâne et de la main. Leurs relations avec les encéphalopathies de l'enfance. 268 p. *Dactylogr.*
(*Thèse Méd. Nancy*, 1960).
170. Rappoport (S.), Kaplan (W.-D.). — Chromosomal aberrations in man.
J. Pediat., 1961, **59**, 415-438.
171. Redenz (E.). — Über Erscheinungsformen und Genese der Arhinenzephalie und Zyklopie und die Bedeutung gekoppelter Missbildungen.
Z. f. Geburtsh. Gynäk., 1937, **114**, 185-224.

172. Reese (A.-B.), Blodi (F.-C.). — Retinal dysplasia.
Am. J. Ophthalm., 1950, **33**, 23-32.
173. Reese (A.-B.), Straatsma (B.-R.). — Retinal dysplasia.
Am. J. Ophthalm., 1958, **45**, 199-211.
174. Reisman (L.-E.), Trujillo (J.-M.). — Chronic granulocytic leukemia of childhood. Clinical and cytogenetic studies.
J. Pediat., 1963, **62**, 710-723.
175. Ricci (N.), Borgatti (L.). — XXX 18 - trisomy
Lancet, 1963, **2**, 1276-1277.
176. Robert (J.-M.). — Les maladies génotypiques (supplément trimestriel).
Monogr. méd. sci., 1962, **99**, 107 p.; 1962, **102**, 70 p.
177. Rohde (R.-A.), Hodeman (J.-E.), Cleland (R.-S.). — Multiple congenital anomalies in the E_1 - trisomy (group 16-18) syndrome.
Pediatrics, 1964, **33**, 258-270.
178. Rohde (R.-A.), Lee (A.), Sapin (S.). — A new trisomy - translocation chromosome (long-arm E/E).
Lancet, 1963, **2**, 1309-1310.
179. Rootselaar (F.-J. van). — Genes on chromosome 21.
Lancet, 1963, **2**, 255-256.
180. Rosenfield (R.-L.), Breibart (S.), Isaacs (H.), Klevit (H.-D.). — Trisomy of chromosomes 13-15 and 17-18: its association with infantile arteriosclerosis.
Amer. J. med. Sc., 1962, **244**, 763-779.
181. Schade (H.), Schoeller (L.), Schultze (K.-W.). — D. Trisomie (Pätau - syndrom) mit kongenitaler myeloischer Laukämie.
Medizinische, 1962, **50**, 2690-2692.
182. Scharer (K.), Hauschtek (E.), Muhlehalter (J.-P.). — Trisomies syndrom D.
Helv. med. Acta, 1962, **29**, 423-424.
183. Scherz (R.-G.). — Negro female mongol with 46 chromosomes.
Lancet, 1962, **2**, 882.
184. Schmid (W.), Biesele (J.-J.), Lawlis (M.-G.). — Mentally retarded schizoid twin girls with 47 chromosomes.
Lancet, 1962, **2**, 409.
185. Sergovich (F.), Madronich (J.-S.), Barr (M.-L.), Carr (D.-H.), Langdon (Ch.-B.), Langdon (W.-A.). — The D. trisomy syndrome: a case report with a description of ocular pathology.
Canad. Med. Ass. J., 1963, **89**, 151-157.
186. Shaw (M.-W.), Nishimura (F.). — Trisomy of a large acrocentric chromosome (group 13-15).
Communication personnelle. 1962.
187. Shryock (H.), Knighton (R.-S.). — Arhinencephaly with associated agenesis of the corpus callosum and other anomalies. Report of two cases.
Bull. Los Angeles neurol. Soc., 1940, **5**, 192-201.
188. Smith (D.-W.), Patau (K.), Therman (E.). — Autosomal trisomy syndromes.
Lancet, 1961, **2**, 211-212.
189. Smith (D.-W.), Patau (K.), Therman (E.). — The 18 trisomy syndrome and the D_1 trisomy syndrome.
Amer. J. Dis. Child., 1961, **102**, 587.
190. Smith (D.-W), Patau (K.), Therman (E.), Inhorn (S.-L.). — A new autosomal trisomy syndrome: multiple congenital anomalies caused by an extra chromosome.
J. Pediat., 1960, **57**, 338-345.
191. Smith (D.-W.), Patau (K.), Therman (E.), Inhorn (S.-L.). — The No 18 trisomy syndrome.
J. Pediat., 1962, **60**, 513-527.

192. Smith (D.-W.), Patau (K.), Therman (E.), Inhorn (S.-L.), Demars (R.-I.). — The D_1 trisomy syndrome.
J. Pediat., 1963, **62**, 326-341.
193. Smith (D.-W.), Therman (E.-M.), Patau (K.-A.), Inhorn (S.-L.). — Mosaicism in mother of two mongoloids.
Amer. J. Dis. Child., 1962, **104**, 534.
194. Sorsby (A.). — Anophtalmos.
Brit. J. Ophthalm., 1934, **18**, 469-472.
195. Steinberg (J.-B.), Jackson (J.-F.). — The 16-18 trisomy syndrome.
Amer. J. Dis. Child., 1963, **105**, 213-215.
196. Stewart (J.-S.-S.), Sanderson (A.-R.). — Fertility and oligophrenia in apparent triplo-X female.
Lancet, 1960, **2**, 21-23.
197. Stewart (R.-M.). — Arhinencephaly.
J. Neurol. Psychiat., 1939, **2**, 303-312.
198. Stockard (C.-R.). — The artificial production of one eyed monsters and other defects which occur in nature, by the use of chemicals.
Anat. Rec., 1909, **3**, 167-173.
199. Teller (W.), Pfeiffer (R.-A.). — Die trisomy D_1 (13-15) als Ursache multipler Abartungen.
Z. Kinderheilk, 1964, **89**, 36-48.
200. Therman (E.), Patau (K.), Demars (R.-I.), Smith (D.-W.), Inhorn (S.-L.). — Iso/telo-D_1 mosaicism in a child with an incomplete D_1 trisomy syndrome.
Port. Acta biol. A., 1963, **7**, 211-224.
201. Therman (E.), Patau (K.), Smith (D.-W.), Demars (R.-I.). — The D trisomy syndrome and XO gonodal dysgenesis in two sisters.
Amer. J. Hum. Genet., 1961, **13**, 194-204.
202. Thieffry (S.), Arthuis (M.), Grouchy (J. de), Lamy (M.). — Deletion des bras courts d'un chromosome 17-18: dysmorphies complexes avec oligophrénie.
Arch. franç. Pédiat., 1963, **20**, 740-745.
203. Tolksdorf (M.), Hansen (H.-G.), Sinatbachsch (H.), Lehmann (W.). Nitsch (K.), Wiedemann (H.-R.). — Missbildungssyndrom mit Trisomie der Gruppe 16-18.
Klin. Wschr. 1963, **41**, 354-355.
204. Tough (I.-M.), Court Brown (W.-M.), Baikie (A.-G.), Buckton (K.-E.), Harnden (D.-G.), Jacobs (P.-A.), King (M.-J.), Mc Bride (J.-A.). — Cytogenetic studies in chronic myeloid leukaemia and acute leukaemia associated with mongolism.
Lancet, 1961, **1**, 411-417.
205. Townes (P.-L.), Dehart (G.-K. Jr), Hecht (F.), Manning (J.-A.). — Trisomy 13-15 in a male infant.
J. Pediat., 1962, **60**, 528-532.
206. Townes (P.-L.), Kreutner (K.-A.), Kreutner (A.), Manning (J.). — Observation on the pathology of the trisomy 18 syndrome.
J. Pediat. 1963, **62**, 703-709.
207. Townes (P.-L.), Manning (J.-A.), Dehart (G.-K.). — Trisomy 18 (16-18) associated with congenital glaucoma and optic atrophy.
J. Pediat., 1962, **61**, 755-758.
208. Tridon (P.), Laxenaire (M.), Gilgenkrantz (Mme S.), Lepoire (J.), Arnould (G.). — Craniopharyngiome et translocation 13-15.
Rev. Neurol., 1964, **110**, à paraître.
209. Trowell (H.-R.), Hilton (H.-B.). — A case of trisomy 18 syndrome.
Communication personnelle. 1963.
210. Turner (B.), Dulk (G.-M. den), Watkins (G.). — The 17-18 trisomy and 21 trisomy syndromes in siblings.
J. Pediat., 1964, **64**, 601-604.

211. Turner (B.), Jenning (A.-N.). — Trisomy for chromosome 22.
Lancet, 1961, **2**, 49-50.
212. Turpin (R.). — Les maladies humainnes par aberrations chromosomiques.
Helv. med. Acta, 1962, **29**, 396-402.
213. Turpin (R.), Lejeune (J.). — Etude dermatoglyphique des paumes des mongoliens et de leurs parents et germains.
Sem. Hôp. Paris, 1953, **4**, 3955-3967.
214. Turpin (R.). Lejeune (J.). — Chromosomal translocations in man.
Lancet, 1961, **1**, 616-617.
215. Turpin (R.), Lejeune (J.), Lafourcade (J.), Chigot (P.-L.), Salmon (C.). — Présomption de monozygotisme en dépit d'un dimorphisme sexuel: sujet masculin XY et sujet neutre haplo X.
C.R. Acad. Sci. (Paris), 1961, **252**, 2945-2946.
216. Turpin (R.), Lejeune (J.), Lafourcade (J.), Gautier (M.). — Aberations chromosomiques et maladies humaines; la polydyspondylie à 45 chromosomes.
C.R. Acad. Sci. (Paris), 1959, **248**, 3636-3638.
217. Uchida (I.-A.), Bowman (J.-M.). — XXX 18 - trisomy.
Lancet, 1961, **2**, 1094.
218. Uchida (I.-A.), Bowman (J.-M.), Wang (H.-C.). — The 18 trisomy syndrome.
New Engl. J. Med., 1962, **266**, 1198-1201.
219. Uchida (I.-A.), Curtis (E.-J.). — A possible association between maternal radiation and mongolism.
Lancet, 1961, **2**, 848-850.
220. Uchida (I.-A.), Lewis (A.-J.), Bowman (J.-M.), Wang (H.-C.). — A case of double trisomy: trisomie No 18 and triplo X.
J. Pediat., 1962, **60**, 498-502.
221. Uchida (I.-A.), Patau (K.), Smith (D.-W.). — Dermal pattern of 18 and D_1 trisomies.
Amer. J. Hum. Genet., 1962, **14**, 345-352.
222. Uchida (I.-A.), Zaleski (W.-A.). — A paraître prochainement.
Cytogenetics (Basel).
223. Vadot (J.-C.). — Malformations congénitales médianes de la face, en relation avec les troubles de la fermeture du neuropore antérieur.
223 p. *Dactylogr.*
(*Thèse Méd. Nancy,* 1963).
224. Valencia (J.-I.), Lozzio (C.-B. de), Coriat (C.-F. de). — Heterosomic mosaicism in a mongoloid child.
Lancet, 1963, **2**, 488-489.
225. Verresen (H.), Berghe (H. van den), Berghe (G. van den). — Considérations sur l'expression clinique du mongolisme mosaicisme (46 normal, 47 trisomie 21, avec présentation d'un cas).
Acta paediat. belg., 1963, **17**, 137-147.
226. Vija Aisters-Bauer (Mme L.), Kleinhenz (R.-J.). Abnormalities of the chromosomes.
Communication personnelle. 1963.
227. Vincent (P.-C.), Sinha (S.), Neate (R.), Duck (G.-D.), Turner (B.). — Chromosome abnormalities in a mongol with acute myeloid leukaemia.
Lancet, 1963, **1**, 1328-1329.
228. Visile (H.), Wehn (M.), Brogger (A.), M'ohr (J.). — Chromosome abnormalities in a mother and two mentally retarded children.
Lancet, 1962, **2**, 76-78.
229. Voorhess (M.-L.), Vaharu (T.), Gargner (L.-I.). — Trisomy 16-18 syndrome.
Lancet, 1962, **2**, 992.

230. Wagshal-Ives (Mme R.), Berman (J.-L.). — 17-18 trisomy syndrome.
Communication personnelle. 1963.

231. Walker (N.-F.). — The use of dermal configurations in the diagnosis of mongolism.
J. Pediat., 1957, **50**, 19-26.

232. Walker (S.), Harris (R.). — Investigation of family strowing transmission of a 13-15 chromosomal translocation (Denver classification).
Brit. Med. J., 1962, **2**, 25-26.

233. Walker (S.), Harris (R.). — Familial transmission of translocation between two chromosomes of 13-15 group (Denver classification).
Ann. Hum. Genet., 1962, **26**, 151-162.

234. Warburg (M.). — Anophtalmos complicated by mental retardation and cleft palate.
Acta Ophthal. (Kbh.), 1960, **38**, 394-404.

235. Warburg (M.), Mikkelsen (M.). — 13-15 trisomy with severe ocular malformations.
Arch. Ophthal., 1963, **69**, 420.

236. Warburg (M.), Mikkelsen (M.). — A case of 13-15 trisomy or Bartholin Patau's syndrome.
Acta Ophthal. (Kbh.), 1963, **41**, 321-334.

237. Warkany (J.). — A chromosomal abnormality in a girl with some feature of Down's syndrome.
J. Pediat., 1963, **62**, 890-894.

238. Warkany (J.), Kalter (H.). — Congenital malformations.
New Engl. J. Med., 1961, **265**, 993-1045.

239. Warkany (J.), Rubinstein (J.-H.), Soukup (S.-W.), Curless (M.-C.. — Mental retardation, absence of patellae, other malformations with chromosomal mosaicism.
J. Pediat., 1962, **61**, 803-812.

240. Warkany (J.), Weinstein (E.-D.), Soukup (S.-W.), Rubinstein (J.-H.), Curless (M.-C.). — Chromosomes analyses in a children's hospital.
Selection of patients and results of studies.
Pediatrics, 1964, **33**, 290-305; 454-465.

241. Weber (J.-W.), Schwarz (H.). — Der Typus Rostockiensis Ullrich-Feichtiger (dyscranio-pygo-phalangie).
Helv. paediat. Acta, 1960, **15**, 163-170.

242. Weinstein (E.-D.), Warkany (J.). — Maternal mosaicism and Down's syndrome.
J. Pediat., 1963, **63**, 599-604.

243. Weiss (L.), Di George (A.-M.), Baird (H.-W.). — Four infants with trisomy 18 syndrome and one with trisomy 18 mosaicism (transactions of the Society for Pediatric Research).
Amer. J. Dis. Child., 1962, **104**, 533.

244. Whitehead (R.-H.). — A case of cyclopia.
Anat Rec., 1909, **3**, 285-290.

245. Wijck (J.-A.-M. van), Stolte (L.-A.-M.), Keller (H.-I.-A.-M. van), Tijdink (G.-A.-J.). — A trisomic child of a hyperthyroid mother.
Lancet, 1961, **1**, 887-888.

246. Wijck (J.-A.-M. van), Tijdink (G.-A.-J.), Stolte (L.-A.-M.). A case of partial trisomy.
Lancet, 1961, **2**, 1454.

247. Wolff (E. de). Schaerer (K.), Lejeune (J.). — Contribution à l'étude des jumeaux mongoliens. Un cas de monozygotisme hétérocaryote.
Helv. paediat. Acta, 1962, **17**, 301-328.

248. Wright (S.-W.), Day (R.-W.), Mosier (H.-D.), Koons (A.), Mueller (H.). — Klinefelter's syndrome, Down's syndrome (mongolism) and twinning in the same sibhip.
J. Pediat., 1963, **62**, 217-224.
249. Yakovlev (P.-I.). — Pathoarchitectonic studies of cerebral malformations. III : arhinencephalies (holotelencephalies).
J. Neurol. exp. Neurol., 1959, **18**, 22-55.
250. Yanoff (M.), Frayer (W.-C.), Scheie (H.-G.). — Ocular findings in a patient with 13-15 trisomy.
Arch. Ophthal., 1963, **70**, 372-375.
251. Zaleski (W.-A.). — Autosomal trisomies and a partial trisomy syndromes (with presentation of two cases of partial trisomy for the E group of chromosomes).
Canad. Med. Ass. J., 1963, **88**, 389-396.
252. Zaleski (W.-A.). —
Communication personnelle. 1964.
253. Zetter (H.-J.). — Congenital microphtalmos.
Amer J. Ophthal., 1963, **55**, 910-922.
254. Zellweger (H.), Abbo (G.). — Chromosomal mosaicism and mongolism.
Lancet, 1963, **1**, 827.
255. Zellweger (H.), Mikamo (K.). — Autosomal cytogenetics.
Helv. paediat. Acta, 1961, **16**, 670-690.
256. Zellweger (H.), Mikamo (K.), Abbo (G.). — An unusual translocation in a case of mongolism.
J. Pediat., 1963, **62**, 225-229.
257. Zellweger (H.), Mikamo (K.), Abbo (G.). — Two cases of multiple malformations with an autosomal chromosomal aberration. Partial trisomy D?
Helv. paediat. Acta, 1962, **17**, 290-300.
258. Zellweger (H.), Mikamo (K.), Abbo (G.). — Two cases of non-mongoloid trisomy G.
Ann. paediat. (*Basel*), 1962, **199**, 613-624.

TABLE DES MATIERES

Pages

INTRODUCTION 1

PREMIÈRE PARTIE

LES SYNDROMES DE PATAU ET D'EDWARDS 5

Présentation de l'observation de trisomie D_1 de la Clinique de Pédiatrie et Puériculture de Nancy 7

Etude clinique 7

Etude anatomique et anatomo-pathologique 12

Etude anatomique du thorax, de l'abdomen et des organes génitaux 12

Etude anatomique du cerveau 13

Etude histologique des principaux viscères 19

Résumé de l'étude clinique, anatomique et anatomo-pathologique. 22

Etude génétique et cytogénétique 22

Arbre généalogique 22

Etude des dermatoglyphes de l'enfant trisomique et de ses parents 26

Etude cytogénétique chez l'enfant trisomique et ses parents. 33

Etude clinique de la trisomie D_1 (Syndrome de PATAU*) et de la trisomie E_1 (Syndrome d'*EDWARDS*)* 36

Etude clinique du syndrome de PATAU 36

Extrémité céphalique et système nerveux 38

Membres 43

Tronc 45

Anomalies sanguines 47

Pages

Résumé du tableau clinique de la trisomie D_1 49

Etude clinique du syndrome d'Edwards 52

Extrémité céphalique et système nerveux 53

Membres 55

Tronc 59

Résumé du tableau clinique de la trisomie E_1 64

Comparaison entre les tableaux cliniques des trisomies D_1 et E_1. 66

Extrémité céphalique et système nerveux 66

Membres 69

Tronc et viscères 69

Organes génitaux 70

Résumé de la comparaison clinique entre trisomies D_1 et E_1. 71

Observations évoquant les trisomies D_1 et E_1 73

Observations de la Clinique de Médecine Infantile de Nancy .. 75

Observation Ghislaine Fi... 75

Observation Alfred S... 78

Recherches dans la littérature 81

Dans le cadre de l'arhinencéphalie 81

Dans la littérature ophtalmologique 96

anophtalmies 96

microphtalmies 100

Dysplasie de la rétine 102

Typus Rostockiensis 106

Observations qui relèvent probablement des trisomies D_1 et E_1 109

Conclusion 109

Deuxième partie

Le diagnostic des trisomies D_1 et E_1 113

Les trisomies à 47 chromosomes autres que les trisomies 13-15 et 16-18 116

La trisomie 21 116

La trisomie 22 117

Le syndrome triplo X 118

Pages

Les autres trisomies 119

Les trisomies à 46 chromosomes 120

Trisomies 21 à 46 chromosomes 120

Trisomies D_1 à 46 chromosomes par translocation 123

Trisomies E_1 à 46 chromosomes par translocation 126

Les trisomies D_1 et E_1 associées à d'autres aberrations chromosomiques 130

Trisomie D_1 associée à une autre aberration chromosomique .. 130

Trisomie E_1 associée à une autre aberration chromosomique .. 135

Les mosaïques pour les trisomies 13-15 et 16-18 140

Les mosaïques de la trisomie de Patau 141

Les mosaïques de la trisomie d'Edwards 145

Les trisomies partielles 13-15 et 16-18 149

Observations de trisomies partielles D_1 151

Observations de trisomies partielles E_1 156

Trisomie partielle 13-15 et 16-18 160

Conclusion 161

Les phénocopies 162

Phénocopies concernant la trisomie D_1 162

Phénocopies concernant la trisomie E_1 164

Présentation d'une observation de la Clinique de Pédiatrie et de Puériculture de Nancy évoquant cliniquement la trisomie E_1 qui présente un cayotype avec une mosaïque d'un type non encore décrit 165

Etude clinique 165

Etude cytogénétique 169

Résumé 171

Troisième Partie

Etio-Pathogénie des trisomies D_1 et E_1 175

Fréquence des trisomies D_1 et E_1 179

Antécédents familiaux 181

Trisomie D_1 181

Trisomie E_1 185

Le rôle des anomalies chromosomiques dans les syndromes polymalformatifs 188

Origine des aberrations chromosomiques 191

Pages

Ségrégation anormale dans le cas de parents ayant un caryotype normal 194

La ségrégation meiotique dans le cas d'une translocation chez l'un des parents des enfants trisomiques 197

Etude de la ségrégation meiotique de la translocation familiale [13] ≈ 21 198

Ségrégation meiotique de la translocation 22 ≈ 21 199

Ségrégation meiotique de la translocation 21 ≈ 21 200

Ségrégation meiotique de la translocation D ≈ D 200

Conclusion : Ségrégation meiotique dans le cas d'une translocation chez l'un des parents des enfants porteurs d'une trisomie D_1 ou E_1 203

Les translocations intéressant un chromosome D ou E et pouvant entraîner l'apparition de trisomies D_1 ou E_1 205

Translocations pouvant permettre l'apparition de trisomies D_1. 205

Translocations pouvant permettre l'apparition de trisomies E_1. 211

Les trisomies familiales non dues à une translocation d'un chromosome D ou E chez un des parents 213

Date d'apparition de l'aberration chromosomique 218

Rapport avec les leucoses et les néoplasies 222

Etude de la non-ségrégation au sein de la division cellulaire 224

Etude expérimentale de l'action des rayons X des substances toxiques et des virus sur les chromosomes humains 227

Pathogénie 229

Essai d'explication embryologique 231

Applications pratiques 235

Conclusion 237

Conclusion générale 239

Bibliographie 245

Table des matières 261

Vu :

Nancy, le 3 juin 1964.

Le Président de Thèse,

Signé : Professeur Neimann.

Vu et approuvé :

Nancy, le 4 juin 1964.

Le Doyen,

Signé : Professeur Beau.

Vu et permis d'imprimer :

Nancy, le 5 juin 1964.

Le Recteur de l'Académie,
Président du Conseil de l'Université,

P. Imbs.

Imprimerie Georges Thomas - Nancy
Dépôt légal II-1965 - N° 668